

# TUS ANATOMİ SORULARI (Eylül87 – Nisan07)

## ÜST EKSTREMİTE EKLEMLERİ

1. Radius aşağıdakilerden hangisiyle eklem yapmaz? (Nisan-95)

- A) Humerus
- B) Ulna
- C) Os scaphoideum
- D) **Os trapezium**
- E) Os lunatum

(Cevap D)

2. Aşağıdaki kemiklerden hangisi el bileğinde bulunmaz? (Eylül-98)

- A) Os capitatum
- B) **Os cuboideum**
- C) Os hamatum
- D) Os pisiforme
- E) Os trapezium

(Cevap B)

3. Humerus'un collum chirurgicum kırığında hangi sinir lezyonu görülür? (Eylül-98)

- A) **N. axillaris**
- B) N. radialis
- C) N. medianus
- D) N. ulnaris
- E) N. thoracodorsalis

(Cevap A)

4. Aşağıdaki kemiklerden hangisi musculus flexor carpi ulnaris'in kirişi içerisinde yer alır? (Nisan-2003)

- A) **Os pisiforme**
- B) Os lunatum
- C) Os triquetrum
- D) Os scaphoideum
- E) Os trapezium

(Cevap A)

5. Aşağıdaki eklemlerden hangisi spheroid tiptedir? (Nisan 2005)

- A) Articulatio radiocarpalis
- B) Articulatio calcaneocuboidea
- C) Articulatio radioulnaris proximalis
- D) Articulatio humeroulnaris
- E) **Articulatio coxae**

(Cevap E)

## ALT EKSTREMİTE KEMİKLERİ VE PELVİS

1. Pelvis'te bulunmayan kemik hangisidir? (Nisan-90)

- A) Os ilium
- B) Os pubis
- C) Os coxae
- D) Os ischii
- E) **Os trapezium**

(Cevap E)

2. Foramen ischiadicum minus'tan hangi kasın tendonu geçer? (Nisan-92)

- A) M. gluteus maximus
- B) M. gluteus medius
- C) M. piriformis
- D) **M. obturatorius internus**
- E) M. obturatorius externus

(Cevap D)

3. Foramen ischiadicum majus'tan geçmeyen yapı hangisidir? (Nisan-97)

- A) N. cutaneus femoris posterior
- B) N. gluteus inferior
- C) N. gluteus superior
- D) N. muscoli obturatorii interni
- E) **N. obturatorius**

(Cevap E)

## TORAKS VE COLUMNA VETEBRALİS KEMİKLERİ

1. Kaç tane servikal vertebra vardır? (Nisan-88)

- A) 5
- B) 6
- C) 7
- D) 8
- E) 12

(Cevap C)

2. N. spinalis'ler nereden geçer? (Eylül-89)

- A) Canalis vertebralis
- B) **Foramen intervertebrale**
- C) Foramen magnum
- D) Canalis opticus
- E) Foramen transversarium

(Cevap B)

## CRANIAL KEMİKLER

1. **Canalis caroticus** hangi kemikte bulunur? (Eylül-91)

- A) **Os temporale**
- B) Os sphenoidale
- C) Os occipitale
- D) Os parietale
- E) Os ethmoidale

(Cevap A)

2. **Burun iskeletine katılmayan kemik** hangisidir? (Nisan-92)

- A) Os frontale
- B) **Os zygomaticum**
- C) Maxilla
- D) Lamina perpendicularis ossis ethmoidalis
- E) Vomer

(Cevap B)

3. **Foramen rotundum** hangi kemikte bulunur? (Nisan-94)

- A) Os temporale
- B) **Os sphenoidale**
- C) Os parietale
- D) Mandibula
- E) Os nasale

(Cevap B)

4. **Fissura orbitalis superior**'dan hangisi geçmez? (Nisan-94)

- A) **A. ophthalmica superior**
- B) V. ophthalmica
- C) N. oculomotorius
- D) N. trochlearis
- E) N. abducens

(Cevap A)

5. **Clivus** aşağıdaki kemiklerden hangisinde yer alır? (Nisan-96)

- A) Os temporale
- B) Os parietale
- C) Os frontale
- D) **Os occipitale**
- E) Maxilla

(Cevap D)

6. **Aşağıdaki oluşumlardan hangisi foramen jugulare**'den geçmez? (Eylül-96)

- A) **N. hypoglossus**
- B) V. jugularis interna
- C) N. vagus
- D) N. accessorius
- E) N. glossopharyngeus

(Cevap A)

7. Fossa pterygopalatina ile cavitas nasi'yi birleştiren yapı nedir? (Eylül-97)

- A) Foramen palatinum majus
- B) Fissura pterygomaxillaris
- C) **Foramen sphenopalatinum**
- D) Foramen rotundum
- E) Fissura orbitalis superior

(Cevap C)

8. Fonticulus anterior hangi kemikler arasında yer alır? (Eylül-2000)

- A) Os parietale - os sphenoidale
- B) Os parietale - os temporale
- C) Os sphenoidale - os temporale
- D) **Os parietale - os frontale**
- E) Os sphenoidale - os occipitale

(Cevap D)

9. Porus acusticus internus hangi kemiktedir? (Nisan-2001)

- A) Os sphenoidale
- B) Os palatinum
- C) **Os temporale**
- D) Os occipitale
- E) Os frontale

(Cevap C)

10. Nervus vagus kafa tabanındaki hangi delikten geçer? (Eylül-2003)

- A) Foramen spinosum
- B) Foramen rotundum
- C) Foramen ovale
- D) **Foramen jugulare**
- E) Foramen magnum

(Cevap D)

11. Aşağıdakilerden hangisi canalis opticus'tan geçer? (Nisan-2004)

- A) Nervus ophthalmicus
- B) Vena ophthalmica
- C) **Arteria ophthalmica**
- D) Nervus oculomotorius
- E) Nervus olfactorius

(Cevap C)

12. Aşağıdakilerden hangisi septum nasi'nin yapısında yer almaz? (Nisan-2004)

- A) Vomer
- B) Lamina perpendicularis ossis ethmoidalis
- C) Cartilago septi nasi
- D) Crus mediale cartilaginis alaris majoris
- E) Cellulae ethmoidales

(Cevap E)

13. Fonticulus posterior aşağıdakilerden hangisinde verilen iki kemik arasında yer alır? (Eylül-2004)

- A) Frontal - Parietal
- B) Frontal - Oksipital
- C) Oksipital - Parietal
- D) Frontal - Temporal
- E) Parietal - Temporal

(Cevap C)

14. Septum nasi osseum'un arka ve alt kısmını oluşturan yapı aşağıdakilerden hangisidir? (Eylül 2005)

- A) Lamina perpendicularis ossis ethmoidalis
- B) Lamina horizontalis ossis palatini
- C) Processus palatinus ossis maxillae
- D) Vomer
- E) Concha nasalis inferior

(Cevap D)

15. Fossa cranii media ile fossa infratemporalis'i birleştiren ve içerisinde nervus mandibularis'in geçtiği oluşum aşağıdakilerden hangisidir? (Nisan 2006)

- A) Foramen ovale
- B) Fissura orbitalis superior
- C) Foramen spinosum
- D) Foramen jugulare
- E) Foramen rotundum

(Cevap A)

### EKLEMLER

1. Eklemlerde eklemi oluşturan yüzlerin bir arada tutulmasında aşağıdaki faktörlerden hangisi birinci derecede etkilidir? (Nisan-88)

- A) Adezyon kuvveti

- B) Eklem bağlarının sağlamlığı
- C) Kas kuvvetlerinin etkisi
- D) Çevredeki bağ dokusunun basıncı
- E) **Eklem boşluğundaki negatif basınç**

(Cevap E)

2. Aşağıdakilerden hangisi menisküs içerir? (Eylül-90)

- A) Art. temporomandibularis
- B) **Art. genus**
- C) Art. radioulnaris distalis
- D) Art. coxae
- E) Art. radioulnaris proximalis

(Cevap B)

3. Tuberositas tibia'ye tutunan ligament aşağıdakilerden hangisidir? (Eylül-94)

- A) **Lig. patellae**
- B) Lig. cruciatum anterius
- C) Lig. cruciatum posterius
- D) Lig. collaterale fibulare
- E) Lig. collaterale tibiale

(Cevap A)

4. Articulatio atlantoaxialis mediana hangi tip eklemdir? (Eylül-94)

- A) Troklear
- B) Elipsoid
- C) **Trokoid**
- D) Sellar
- E) Sferoid

(Cevap C)

5. Spina iliaca anterior inferior'dan başlayıp femur başını çaprazlayarak linea intertrochanterica'ya yapışan ve femur'un hiperekstensiyonu ve lateral rotasyonunu sınırlayan ligament hangisidir? (Eylül-96)

- A) **Lig. iliofemorale**
- B) Lig. ischiofemorale
- C) Lig. pubofemorale
- D) Lig. iolumbale
- E) Lig. teres femoris

(Cevap A)

6. Articulatio genus'da fleksiyon sırasında eklem stabilizesini sağlayan bağ hangisidir? (Nisan-98)

- A) **Ligg. cruciata**

- B) Lig. transversum genus
- C) Lig. collaterale laterale
- D) Lig. collaterale mediale
- E) Lig. popliteum obliquum

(Cevap A)

7. Aşağıdakilerden hangisi diz ekleminin bir iç bağıdır? (Eylül-99)

- A) Ligamentum collaterale laterale
- B) Ligamentum collaterale mediale
- C) Lig. popliteum obliquum
- D) Lig. patellae
- E) **Lig. cruciatum anterius**

(Cevap E)

8. Aşağıdaki arterlerden hangisi atlantooccipitalis posterior'u delerek girer?

(Nisan-2000)

- A) A. carotis interna
- B) **A. vertebralis**
- C) A. pharyngea ascendens
- D) A. meningea posterior
- E) A. occipitalis

(Cevap B)

9. Mandibula çene eklemine hangi kemikle yapar? (Nisan-2000)

- A) **Temporal kemik**
- B) Sfenoid kemik
- C) Oksipital kemik
- D) Frontal kemik
- E) Zigomatik kemik

(Cevap A)

10. Aşağıdakilerden hangisi sellar tip bir eklemdir? (Nisan-2002)

- A) Articulatio temporomandibularis
- B) **Articulatio carpometacarpalis pollicis**
- C) Articulatio humeri
- D) Articulatio coxae
- E) Articulatio genus

(Cevap B)

11. Arteria vertebralis ve nervus suboccipitalis, aşağıdakilerden hangisini delerek trigonum suboccipitale'ye geçer? (Nisan-2003)

- A) **Membrana atlantooccipitalis posterior**
- B) Membrana atlantooccipitalis anterior

- C) Membrana tectoria
- D) Ligamentum longitudinale anterius
- E) Ligamentum longitudinale posterius

(Cevap A)

12. Aşağıdakilerden hangisi diz ekleminin dış bağlarından biri değildir? (Eylül-2003)

- A) **Ligamentum transversum genus**
- B) Ligamentum popliteum arcuatum
- C) Ligamentum popliteum obliquum
- D) Ligamentum collaterale tibiale
- E) Ligamentum collaterale fibulare

(Cevap A)

13. Aşağıdaki eklemlerin hangisinde discus articularis bulunmaz? (Eylül-2004)

- A) Symphysis intervertebralis
- B) Symphysis pubica
- C) Art. sternoclavicularis
- D) Art. Temporomandibularis
- E) **Art. talocruralis**

(Cevap E)

14. Vertebra arkuslarını birleştiren bağ aşağıdakilerden hangisidir? (Nisan-2006)

- A) Ligamentum interspinalia
- B) Ligamentum intertransversaria
- C) **Ligamentum flavum**
- D) Ligamentum longitudinale anterius
- E) Ligamentum nuchae

(Cevap C)

15. Canalis carpi'nin ön duvarını aşağıdakilerden hangisi oluşturur? (Eylül 2006)

- A) Ligamentum collaterale carpi radiale
- B) Ossa carpalis distalis
- C) Ligamentum radiocarpale palmare
- D) Ligamentum radiocarpale dorsale
- E) **Retinaculum flexorum**

(Cevap E)

### BAŞ VE BOYUN KASLARI

1. M. omohyoideus hangi sinir tarafından innerve edilir? (Nisan-89)

- A) N. facialis
- B) Plexus brachialis
- C) N. transversus cervicalis
- D) **Ansa cervicalis**
- E) N. hypoglossus

(Cevap D)

2. Çiğneme kuvvetinde azalma ve çenenin karşı tarafa kaydığı lezyonlarda hangi sinirde bozukluk düşünülür? (Nisan-89)

- A) N. glossopharyngeus
- B) N. facialis
- C) **N. trigeminus**
- D) N. vagus
- E) N. accessorius

(Cevap C)

3. Yüzün mimik kaslarını hangisi innerve eder? (Eylül-89)

- A) N. trigeminus
- B) **N. facialis**
- C) N. trochlearis
- D) N. oculomotorius
- E) N. glossopharyngeus

(Cevap B)

4. Tortikollisi olan birinde lezyon hangi kastadır? (Eylül-93)

- A) M. genioglossus
- B) M. digastricus
- C) M. masseter
- D) M. omohyoideus
- E) **M. sternocleidomastoideus**

(Cevap E)

5. M. sternocleidomastoideus'u innerve eden sinir hangisidir? (Nisan-94)

- A) **N. accessorius**
- B) N. trigeminus
- C) N. glossopharyngeus
- D) N. mandibularis
- E) N. vagus

(Cevap A)

6. Posterior (lateral) boyun üçgeninde aşağıdaki oluşumlardan hangisi yer almaz?

(Nisan-95)

- A) M. omohyoideus
- B) N. accessorius
- C) N. supraclavicularis
- D) **A. occipitalis**
- E) A. transversa colli

(Cevap D)

7. Mimik kasların somatomotor siniri hangisidir? (Eylül-97)

- A) N. trigeminus
- B) N. oculomotorius
- C) N. trochlearis
- D) **N. facialis**
- E) N. abducens

(Cevap D)

8. Hangisi kasıldığında commissura labiorum'u aşağı çeker? (Nisan 99)

- A) M. levator labii superioris
- B) M. levator anguli oris
- C) M. zygomaticus major
- D) M. orbicularis oris
- E) **M. depressor anguli oris**

(Cevap E)

9. Aşağıdaki damarlardan hangisi m. scalenus ant. ve m. scalenus med. arasında yer alır? (Eylül-2000)

- A) **A. subclavia**
- B) V. subscapularis
- C) A. axillaris
- D) Truncus brachiocephalicus
- E) A. vertebralis

(Cevap A)

10. Mimik kaslarını innerve eden sinir aşağıdakilerden hangisidir? (Eylül-2001)

- A) N. vagus
- B) **N. facialis**
- C) N. oculomotorius
- D) N. trigeminus
- E) N. abducens

(Cevap B)

## SIRT VE THORAX KASLARI

1. Aşağıdaki kaslardan hangileri kolun baş üzerine kalkmasına yardım eder?

(Nisan-88)

- A) M. trapezius-m. pectoralis minor
- B) M. levator scapulae-m. serratus anterior
- C) M. rhomboideus major-m. serratus anterior
- D) **M. trapezius-m. serratus anterior**

E) M. rhomboideus major- m. levator scapulae

(Cevap D)

2. Esas olarak inspiyum yaptırın kas hangisidir? (Eylül-89)

A) M. intercostalis externus

B) M. subcostalis

C) M. intercostalis internus

D) M. pectoralis major

E) M. sternocostalis

(Cevap A)

3. N. accessorius, hangi kası innerve eder? (Eylül-89)

A) M. omohyoideus

B) M. trapezius

C) M. deltoideus

D) M. supraspinatus

E) M. infraspinatus

(Cevap B)

4. Yukarıda bir yere tutunan bir kişinin gövdesini hangi kas yukarı kaldırır?

(Nisan-90)

A) M. serratus anterior

B) M. latissimus dorsi

C) M. trapezius

D) M. rhomboideus

E) M. deltoideus

(Cevap B)

5. Torasentez sırttan kaçınıcı interkostal aralıktan yapılır? (Nisan-93)

A) 5

B) 3

C) 7

D) 11

E) 9

(Cevap C)

6. Akciğer tümörü ve sol diyafram paralizisi olan hastada hangi sinir etkilenmiştir? (Eylül-93)

A) Sol n. vagus

B) Sol n. phrenicus

C) Sağ n. phrenicus

D) Sağ n. vagus

E) Sol n. laryngeus recurrens

(Cevap

7. Os occipitale'nin arka yüzüne tutunmayan kas hangisidir? (Nisan-97)

- A) **M. longus colli**
- B) M. obliquus capitis superior
- C) M. rectus capitis anterior
- D) M. rectus capitis lateralis
- E) M. longissimus capitis

(Cevap A)

8. Aşağıdakilerden hangisi Ligamentum arcuatum mediale'nin arkasından geçerek abdomene ulaşır?

(Eylül 2006)

- A) Nervus splanchnicus major
- B) **Truncus sympathicus**
- C) Nervus phrenicus
- D) Vena hemiazygos
- E) Nervus vagus

(Cevap B)

## ÜST EKSTREMİTE KASLARI

1. Nervus musculocutaneus'u zedelenen bir hastada ön kola fleksiyon yaptıracak olan kas aşağıdakilerden hangisidir? (Eylül-87)

- A) Musculus biceps brachii
- B) Musculus coracobrachialis
- C) **Musculus brachioradialis**
- D) Musculus brachialis
- E) Musculus supinator

(Cevap C)

2. Koluna abdüksiyon yaptıramayan bir kişide aşağıdaki kaslardan hangisinde bir fonksiyon kaybı düşünülür? (Nisan 89)

- A) M. subscapularis
- B) M. latissimus dorsi
- C) M. pectoralis major
- D) **M. deltoideus**
- E) M. serratus anterior

(Cevap D)

4. Önkolun en kuvvetli supinatör kası aşağıdakilerden hangisidir? (Nisan-90)

- A) M. supinator

- B) M. brachioradialis
- C) M. triceps brachii
- D) M. palmaris longus
- E) **M. biceps brachii**

(Cevap E)

5. El parmaklarını birleştirip ayıramayan kişide lezyon nerededir? (Eylül-90)

- A) **N. ulnaris**
- B) N. medianus
- C) N. radialis
- D) N. radialis, ramus profundus
- E) N. radialis, ramus superficialis

(Cevap A)

3. El parmakları ekstensiyondayken, parmaklarının arasında kalem tutamayan bir kişide aşağıdaki sinirlerden hangisi hasarlıdır? (Nisan-90)

- A) **N. ulnaris**
- B) N. axillaris
- C) N. radialis
- D) N. medianus
- E) N. interosseus posterior

(Cevap A)

6. El bileğinde canalis carpi'den fleksör kaslarla birlikte geçen sinir aşağıdakilerden hangisidir? (Nisan-91)

- A) N. radialis
- B) N. ulnaris
- C) **N. medianus**
- D) N. cutaneus antebrachii medialis
- E) N. peroneus

(Cevap C)

7. Radial nabız oluşu, m. flexor carpi radialis ile hangi kasın arasındadır? (Nisan-93)

- A) M. palmaris longus
- B) M. flexor pollicis longus
- C) **M. brachioradialis**
- D) M. supinator
- E) M. flexor pollicis brevis

(Cevap C)

8. Aşağıdakilerden hangisi rotator-cuff kası değildir? (Eylül-95)

- A) M. supraspinatus

- B) M. infraspinatus
- C) M. teres major**
- D) M. teres minor
- E) M. subscapularis

(Cevap C)

9. Fossa axillaris'in medial duvarını hangisi oluşturur? (Eylül-96)

- A) M. latissimus dorsi
- B) M. serratus anterior**
- C) M. subscapularis
- D) M. pectoralis major
- E) Sulcus intertubercularis

(Cevap B)

10. Önkoluna ekstensiyon yaptıramayan hastada, hangi sinir felcini düşünürsünüz? (Nisan-96)

- A) N. axillaris
- B) N. medianus
- C) N. radialis**
- D) N. ulnaris
- E) N. musculocutaneus

(Cevap C)

11. Aşağıdaki verilen kaslarla işlevleri arasında yanlış olan hangisidir? (Nisan-96)

- A) M. gluteus maximus-uyluğun ekstensiyonu
- B) M. quadriceps femoris- bacağın ekstensiyonu
- C) M. pectoralis major-kolun abdüksiyonu**
- D) M. triceps surae-ayağın fleksiyonu
- E) M. brachioradialis- ön kolun fleksiyonu

(Cevap C)

12. Kola iç rotasyon yaptırmayan kas, hangisidir? (Nisan-97)

- A) M. deltoideus'un pars clavicularis'i
- B) M. latissimus dorsi
- C) M. teres major
- D) M. subscapularis
- E) M. teres minor**

(Cevap E)

13. M. deltoideus ve m. teres minor'u innerve eden sinir hangisidir? (Nisan-97)

- A) N. axillaris**
- B) N. medianus
- C) N. thoracodorsalis
- D) N. suprascapularis
- E) N. subscapularis

(Cevap A)

14. Önkol ekstensör kas grubundan olmayan hangisidir? (Nisan 98)

- A) M. brachioradialis
- B) M. extensor digiti minimi
- C) M. supinator
- D) M. coracobrachialis**
- E) M. abductor pollicis longus

(Cevap D)

15. El parmaklarına dorsal abdüksiyon yaptıran kas hangisidir? (Nisan-99)

- A) Mm. interossei dorsales**
- B) Mm. interossei palmares
- C) M. opponens pollicis
- D) M. flexor digitorum superficialis
- E) M. flexor digitorum profundus

(Cevap A)

16. Fossa axillaris'te bulunmayan yapı aşağıdakilerden hangisidir? (Eylül-99)

- A) A. axillaris
- B) Plexus brachialis
- C) Aksiller lenf düğümleri
- D) A. brachialis**
- E) V. axillaris (Cevap D)

17. Caput humeri fiksasyonunu tam yapamayan bir hastada, scapula'nın arka üst bölümündeki kaslarda atrofi var ve kolun özellikle 15°'ye kadar abdüksiyonunda kısıtlılık var ise öncelikle hangi sinir felci düşünülür? (Nisan-2000)

- A) N.suprascapularis**
- B) N.subscapularis
- C) N.dorsalis scapulae
- D) N.axillaris
- E) N.musculocutaneus

(Cevap A)

18. N. musculocutaneus'u zedelenen bir hastada önkola fleksiyon yaptıran kas hangisidir? (Eylül-2000)

- A) M.biceps brachii
- B) M.brachialis
- C) M.deltoideus

- D) M.coracobrachialis
- E) **M.brachioradialis**

(Cevap E)

19. Bir hasta 3. ve 4. parmakları arasına konan bir kağıdı sıkıştıramıyorsa, bu hastada hangi sinir zedelenmesi olmuştur? (Nisan-2001)

- A) N. medianus
- B) **N. ulnaris**
- C) N. radialis
- D) N. musculocutaneus
- E) N. axillaris

(Cevap B)

20. Önkolda radial nabız kontrolü hangi kaslar arasından yapılabilir? (Nisan-2001)

- A) M. palmaris longus-M. flexor digitorum profundus
- B) M. pronator teres - M. brachioradialis
- C) **M. brachioradialis - M. flexor carpi radialis**
- D) M. flexor carpi radialis - M. palmaris longus
- E) M. palmaris longus - M. flexor carpi ulnaris

(Cevap C)

21. Omuz ekleminin sagittal eksenini etrafında kola abdüksiyon yaptıran kas aşağıdakilerden hangisidir?(Eylül-2001)

- A) M. latissimus dorsi
- B) M. pectoralis major
- C) M. teres major
- D) M. teres minor
- E) **M. deltoideus'un orta bölümü**

(Cevap E)

22. Nervus radialis aksilladan kesildiğinde, ön kola supinasyon hareketini aşağıdaki kaslardan hangisi yaptırır? (Nisan-2002)

- A) M. brachialis
- B) **M. biceps brachii**
- C) M. brachioradialis
- D) M. pronator teres
- E) M. teres major

(Cevap B)

23. Musculus biceps brachii'yi hangi sinir innerve eder? (Eylül-2002)

- A) Nervus radialis
- B) **Nervus medianus**

- C) Nervus ulnaris
- D) Nervus axillaris
- E) **Nervus musculocutaneus**

(Cevap E)

24. Aşağıdaki kaslardan hangisinin tendonu omuz ekleminin fibröz kapsülü içinden geçer? (Nisan-2004)

- A) **M. biceps brachii, caput longum**
- B) M. biceps brachii, caput breve
- C) M. triceps brachii, caput longum
- D) M. triceps brachii, caput mediale
- E) M. triceps brachii, caput laterale

(Cevap A)

25. Aşağıdaki kaslardan hangisinin kirişi el bileğinin distalinden geçmez? (Eylül-2004)

- A) M. extensor carpi ulnaris
- B) M. extensor carpi radialis longus
- C) M. extensor carpi radialis brevis
- D) **M. brachioradialis**
- E) M. abductor pollicis longus

(Cevap D)

26. Aşağıdakilerden hangisi kemiğe tutunarak sonlanan kaslardan biri değildir?(Eylül 2005)

- A) M. flexor carpi radialis
- B) M. flexor carpi ulnaris
- C) M. flexor pollicis longus
- D) **M. palmaris longus**
- E) M. extensor carpi ulnaris

(Cevap D)

27. Aşağıdaki kaslardan hangisi, kola addüksiyon, ekstansiyon ve iç rotasyon yaptırır? (Eylül 2006)

- A) M. deltoideus'un arka bölümü
- B) M. brachioradialis
- C) M. supraspinatus
- D) **M. latissimus dorsi**
- E) M. deltoideus'un orta bölümü

(Cevap D)

1. N. femoralis aşağıdaki kaslardan hangisini innerve eder? (Eylül-88)

- A) **M. quadriceps femoris**
- B) M. tibialis anterior

- C) M. adductor magnus
- D) M. tensor fasciae latae
- E) M. adductor longus

(Cevap A)

2. Aşağıdaki kaslardan hangisi hem uyluk hem de bacağı fleksiyon yaptırır?

(Eylül-88)

- A) M. adductor magnus
- B) **M. sartorius**
- C) M. gluteus medius
- D) M. rectus femoris
- E) M. gluteus maximus

(Cevap B)

3. Ayağa dorsifleksiyon (ekstensiyon) yaptıran kasların siniri hangisidir? (Nisan-89)

- A) **N. peroneus (fibularis) profundus**
- B) N. ischiadicus
- C) N. tibialis
- D) N. obturatorius
- E) N. peroneus (fibularis) superficialis

(Cevap A)

4. Ayağa iç rotasyon yaptıran kas hangisidir? (Eylül-89)

- A) **M. peroneus longus**
- B) M. tibialis anterior
- C) M. tibialis posterior
- D) M. gastrocnemius
- E) M. soleus

(Cevap A)

5. M. rectus femoris, uyluğa hangi hareketi yaptırır? (Nisan-90)

- A) Ekstensiyon
- B) **Fleksiyon**
- C) Abdüksiyon
- D) Adduksiyon
- E) Pronasyon

(Cevap B)

6. Ayak kavsini en çok destekleyen kas hangisidir? (Eylül-90)

- A) M. tibialis anterior
- B) M. gastrocnemius
- C) **M. soleus**

- D) M. peroneus brevis
- E) **M. peroneus longus**

(Cevap E)

7. Kalçada, yürürken aktif olmayan tarafa doğru düşme varsa, lezyon nerededir?

(Nisan-91)

- A) **N. gluteus superior**
- B) N. gluteus inferior
- C) N. ischiadicus
- D) N. femoralis
- E) N. peroneus communis

(Cevap A)

8. Vena femoralis'in geçiş yeri aşağıdaki kanallardan hangisidir? (Nisan-91)

- A) Canalis inguinalis
- B) **Canalis adductorius**
- C) Canalis obturatorius
- D) Canalis femoralis
- E) Lacuna musculorum

(Cevap B)

9. N. femoralis çıkış yerinden kesilirse uyluğa hangi kas fleksiyon yaptırır? (Eylül-91)

- A) **M. psoas major**
- B) M. sartorius
- C) **M. tensor fasciae latae**
- D) M. iliacus
- E) M. rectus femoris

(Cevap A, C)

10. Ayağına eversiyon yaptıramayan kişide hangi sinir felci vardır? (Nisan-92)

- A) N. plantaris lateralis
- B) N. tibialis
- C) **N. peroneus superficialis**
- D) N. peroneus profundus
- E) N. plantaris medialis

(Cevap C)

11. Hangi kas felcinde ayağa inversiyon yaptırılamaz? (Eylül-92)

- A) **M. tibialis anterior**
- B) M. peroneus longus
- C) M. peroneus tertius
- D) M. extensor hallucis longus

E) M. extensor digitorum longus

(Cevap A)

12. Sağ ayağı plantar fleksiyonda, dış rotasyonda, yürürken ayağını yere süren ve 1. ve 2. parmakların birbirine komşu kısımlarını örten deride uyuşma olan hastada hangi sinir zedelenmiştir? (Eylül-93)

- A) Sağ n. Tibialis
- B) Sağ n. peroneus profundus**
- C) Sol n. Tibialis
- D) Sağ n. suralis

(Cevap B)

13. Bacağa fleksiyon yaptırmayan kas hangisidir? (Nisan-94)

- A) M. semitendinosus
- B) M. sartorius
- C) M. rectus femoris**
- D) M. biceps femoris
- E) M. semimembranosus

(Cevap C)

14. N. peroneus superficialis zedelenirse hangi kasta fonksiyon bozukluğu olur?

(Eylül-94)

- A) M. tibialis anterior
- B) M. tibialis posterior
- C) M. peroneus longus**
- D) M. peroneus tertius
- E) M. sartorius

(Cevap C)

15. Canalis adductorius'un sınırları içinde aşağıdakilerden hangisi yer almaz?

(Eylül-94)

- A) N. saphenus
- B) V. femoralis
- C) N. femoralis**
- D) M. adductor magnus
- E) A. femoralis

(Cevap C)

16. Canalis adductorius'un ön kısmını oluşturan yapı hangisidir? (Eylül 96)

- A) M. sartorius**
- B) M. adductor magnus
- C) M. obturatorius
- D) M. vastus medialis

E) M. adductor longus

(Cevap A)

17.I- Lig. inguinale

II- Musculus pectineus

III- Musculus sartorius

IV- Musculus adductor longus

V- Musculus gracilis

**Yukarıdaki yapılardan hangileri trigonum femorale'nin sınırlarını oluşturur?**

(Eylül-97)

A) I, II, III

B) I, II, V

C) I, III, IV

D) II, III, V

E) III, IV, V

(Cevap C)

18. Foramen suprapiriforme'nin üstünde n. gluteus superior hasara uğrarsa

**aşağıdakilerden hangisinde fonksiyon kaybı olur? (Eylül-98)**

A) M. gluteus maximus

B) **M. gluteus medius**

C) M. iliopsoas

D) M. obturatorius internus

E) M. piriformis

(Cevap B)

19. Aşağıdaki kaslardan hangisinin tendonu, patella'nın distalindeki

**ligamentum patellae'ye karışarak tuberositas tibiae'ye tutunmaz? (Eylül-2000)**

A) M. vastus lateralis

B) M. vastus medialis

C) M. vastus intermedius

D) M. rectus femoris

E) **M. sartorius**

(Cevap E)

20. Bacağına ekstensiyon yaptıramayan bir kişide, aşağıdaki sinirlerden

**hangisinin zedelenmiş olması beklenir? (Eylül-2001)**

A) N. ischiadicus

B) N. tibialis

C) N. peroneus communis

D) **N. femoralis**

E) N. gluteus superior

(Cevap D)

21. Foramen infrapiriforme'de, nervus gluteus inferior kesildiğinde aşağıdaki

**kaslardan hangisi felç olur?**

**(Nisan-2002)**

- A) M. gluteus medius
- B) M. gluteus minimus
- C) **M. gluteus maximus**
- D) M. tensor fasciae latae
- E) M. piriformis

**(Cevap C)**

**22. Canalis adductorius (Hunter kanalı)'un açıklığı aşağıdakilerden hangisinin içinde yer alır? (Eylül-2002)**

- A) M. adductor longus
- B) **M. adductor magnus**
- C) M. sartorius
- D) M. semimembranosus
- E) M. adductor brevis

**(Cevap B)**

**23. Aşağıdaki kaslardan hangisi caput fibulae'de sonlanır? (Nisan-2003)**

- A) M. adductor longus
- B) **M. biceps femoris**
- C) M. semitendinosus
- D) M. quadriceps femoris
- E) M. gastrocnemius

**(Cevap B)**

**24. Arteria femoralis, aşağıdaki yapıların hangisinden geçmez? (Nisan-2003)**

- A) Lacuna vasorum
- B) Trigonum femorale
- C) Canalis adductorius
- D) Hiatus adductorius
- E) **Fossa poplitea**

**(Cevap E)**

**25. Aşağıdaki kaslardan hangisi bacağı ekstensiyon yaptırır? (Nisan-2004)**

- A) M. quadratus lumborum
- B) M. erector spinae
- C) M. tibialis anterior
- D) **M. quadriceps femoris**
- E) M. tibialis posterior

**(Cevap D)**

**26. Bacak tam fleksiyonda iken bacağı iç rotasyon yaptıran kas aşağıdakilerden hangisidir? (Nisan 2005)**

- A) M. biceps femoris
- B) M. tensor fasciae latae
- C) M. quadriceps femoris
- D) M. sartorius**
- E) M. soleus

(Cevap D)

27. Aşağıdakilerden hangisi canalis adductorius'dan geçer? (Nisan 2005)

- A) Arteria iliaca externa
- B) Arteria iliaca interna
- C) Arteria femoralis**
- D) Nervus suralis
- E) Nervus peroneus communis

(Cevap C)

28. Aşağıdaki yapılardan hangisi ligamentum inguinale'nin altından geçmez?

(Nisan 2005)

- A) Funiculus spermaticus**
- B) Arteria femoralis
- C) Vena femoralis
- D) Musculus iliacus
- E) Nervus femoralis

(Cevap A)

29. Uyluğun adduktor kaslarından hangisinin hem articulatio genus hem de articulatio coxae üzerinde etkisi vardır? (Nisan 2006)

- A) Musculus adductor longus
- B) Musculus adductor brevis
- C) Musculus pectineus
- D) Musculus adductor magnus
- E) Musculus gracilis**

(Cevap E)

## KARIN, PELVİS VE PERİNE KASLARI

1. Canalis inguinalis'in arka duvarını destekleyen oluşum hangisidir? (Nisan-89)

- A) Lig. inguinale

- B) Lig. pectineum
- C) Lig. reflexum
- D) Lig. lacunare
- E) Lig. interfoveolare**

(Cevap E)

2. Kadında inguinal kanaldan geçen ligament hangisidir? (Eylül-95)

- A) Lig. inguinale
- B) Lig. latum uteri
- C) Lig. suspensorium ovarii
- D) Lig. teres uteri**
- E) Lig. ovarii proprium

(Cevap D)

3. Tendo conjunctivus (falx inguinalis)'u oluşturan yapılar hangileridir? (Nisan-97)

- A) M. transversus abdominis +m. obliquus internus abdominis**
- B) M. transversus abdominis +m. obliquus externus abdominis.
- C) M. levator ani +m. coccygeus
- D) Fascia transversalis+ligamentum inguinale
- E) M. obliquus externus+ligamentum inguinale

(Cevap A)

4. Anulus inguinalis superficialis, crus lateralis ve medialis'i oluşturan hangisidir? (Eylül-98)

- A) M. obliquus internus abdominis
- B) M. obliquus externus abdominis**
- C) M. transversus abdominis
- D) M. rectus abdominis
- E) Falx inguinalis

(Cevap B)

5. Aşağıdaki kaslardan hangisinin aponörozu inguinal kanalın ön duvarını yapar? (Nisan-98)

- A) M. transversus abdominis
- B) M. obliquus internus abdominis
- C) M. obliquus externus abdominis**
- D) M. pyramidalis
- E) M. rectus abdominis

(Cevap C)

6. Fossa ischiorectalis'teki bir abse drenajında fossanın lateral duvarındaki hangi oluşumun yaralanmamasına dikkat edilmelidir? (Eylül-98)

- A) N. obturatorius
- B) N. ischiadicus
- C) **A. pudenda interna**
- D) N. femoralis
- E) N. genitofemoralis

(Cevap C)

7. Vagina musculi recti abdominis içerisinde bulunan cava-cava anastomoz, hangi damarlar arasındadır?

(Nisan-99)

- A) V. epigastrica superior-V. musculophrenica
- B) **V. epigastrica superior-V. epigastrica inferior**
- C) V. epigastrica inferior-V. iliaca externa
- D) V. lumbalis ascendens-V. azygos
- E) V. lumbalis ascendens-V. hemiazygos

(Cevap B)

8. Canalis pudendalis (Alcock kanalı) hangi boşluğun duvarındadır? (Nisan-2000)

- A) Cavitas pelvis
- B) Cavitas thoracis
- C) Cavitas abdominalis
- D) **Fossa ischiorectalis**
- E) Fossa inguinalis

(Cevap D)

9. Regio perinealis'in görüldüğü aşağıdaki şekilde X ile gösterilen kas hangisidir?

( )

- A) M. levator ani
- B) **M. sphincter ani externus**
- C) M. sphincter ani internus
- D) M. coccygeus
- E) M. transversus perinei superficialis

(Cevap B)

10. Ligamentum inguinale'yi aşağıdakilerden hangisi oluşturur? (Nisan-2001)

- A) **M. obliquus externus abdominis**
- B) M. obliquus internus abdominis
- C) M. transversus abdominis
- D) M. rectus abdominis
- E) M. cremaster

(Cevap A)

11. Aşağıdakilerden hangisi inguinal kanaldan geçmez? (Nisan-2001)

- A) N. ilioinguinalis
- B) A. testicularis
- C) Plexus pampiniformis
- D) **A. pudenda interna**
- E) Ductus deferens

(Cevap D)

12. Aşağıdakilerden hangisi diaphragma pelvis'in yapısına katılmaz? (Eylül-2002)

- A) M. levator prostatae
- B) **M. obturatorius internus**
- C) M. pubococcygeus
- D) M. iliococcygeus
- E) M. puborectalis

(Cevap B)

13. Aşağıdakilerden hangisi canalis pudendalis'in oluşumuna katılır? (Eylül-2003)

- A) M. piriformis
- B) **M. obturatorius internus**
- C) M. obturatorius externus
- D) M. gemellus superior
- E) M. gemellus inferior

(Cevap B)

14. Aşağıdakilerden hangisi regio inguinalis'te yer almaz? (Nisan-2004)

- A) Arteria epigastrica inferior
- B) Anulus inguinalis superficialis
- C) Anulus inguinalis profundus
- D) Nervus ilioinguinalis
- E) **Nervus pudendus**

(Cevap E)

15. Aşağıdaki kaslardan hangisi karın ön ve yan duvarında yer almaz? (Eylül-2004)

- A) M. obliquus externus abdominis
- B) **M. quadratus lumborum**
- C) M. transversus abdominis
- D) M. obliquus internus abdominis
- E) M. rectus abdominis

(Cevap B)

16. Aşağıdaki kaslardan hangisi pelvis duvarını iç taraftan döşer? (Eylül-2004)

- A) M. transversus perinei superficialis
- B) M. transversus perinei profundus
- C) M. bulbospongiosus
- D) M. ischiocavernosus
- E) **M. levator ani sabitlemektir.**

(Cevap E)

**17. Pelvis sabitken, tek taraflı kasıldığında gövdeyi karşı tarafa döndüren kas aşağıdakilerden hangisidir? (Eylül 2005)**

- A) **M. obliquus externus abdominis**
- B) M. iliacus
- C) M. transversus abdominis
- D) M. rectus abdominis
- E) M. pyramidalis

(Cevap A)

**18. Trafik kazası sonucu oluşan pelvis kırığında canalis pudendalis'te bulunan sinirler zedelenmişse hangi bölgede duyu kaybı gözlenir? (Nisan 2006)**

- A) Regio glutea superior
- B) Regio poplitea
- C) **Regio pudenda**
- D) Regio inguinalis
- E) Regio paraumbilicalis

(Cevap C)

**19. Femoral fitıkta, fitik kesesinin boynu tuberculumpubicum'un hangi tarafında palpe edilebilir? (Nisan 2006)**

- A) Superomedial'inde
- B) **Inferolateral'inde**
- C) Superolateral'inde
- D) Inferomedial'inde
- E) Posteromedial'inde

(Cevap B)

**1. Normal olarak akciğerin alt kenarı, linea axillaris (mediA)'da hangi kaburga seviyesinde bulunur?**

(Eylül-87)

- A) 12
- B) 11
- C) 10
- D) 8

E) 6

(Cevap D)

2. Aşağıdaki kemiklerden hangisinde paranasal sinus bulunmaz? (Nisan-88)

- A) Os sphenoidale
- B) Os palatinum**
- C) Os ethmoidale
- D) Maxilla
- E) Os frontale

(Cevap B)

3. Akciğerde, bronşları kasan (daraltan) sinir hangisidir? (Nisan-90)

- A) N. bronchialis
- B) N. vagus**
- C) N. sympathicus
- D) N. splanchnicus
- E) N. intercostalis

(Cevap B)

4. N. laryngeus recurrens felcinde aşağıdaki kaslardan hangisi etkilenmez?

(Nisan-91)

- A) M. thyrohyoideus
- B) M. cricoarytenoideus lateralis
- C) M. thyroarytenoideus
- D) M. cricothyroideus**
- E) M. cricoarytenoideus posterior

(Cevap D)

5. Aşağıdakilerden hangisi bronşları daraltır? (Eylül-91)

- A) N. vagus**
- B) N. phrenicus
- C) N. splanchnicus
- D) Plexus brachialis
- E) N. intercostalis

(Cevap A)

6. Aşağıdakilerden hangisi arka mediastinumda yer almaz? (Eylül-95)

- A) Aorta descendens
- B) V. azygos
- C) Oesophagus
- D) Truncus pulmonalis**
- E) Ductus thoracicus

(Cevap D)

7. Arcus aortae düzeyinde yapılan transvers kesitte aşağıdakilerden hangisi en arkada yer alır? (Nisan-95)

- A) Vena brachiocephalica sinistra
- B) Nervus laryngeus recurrens sinistra**
- C) Truncus brachiocephalicus
- D) Arteria carotis communis sinistra
- E) Arteria subclavia sinistra

(Cevap B)

8. N. laryngeus superior'un eksternal dalı aşağıdaki larinks kaslarından hangisini innerve eder? (Nisan-95)

- A) M. cricoarytenoideus posterior
- B) M. cricoarytenoideus lateralis
- C) M. thyroarytenoideus
- D) M. cricothyroideus**
- E) M. arytenoideus transversus

(Cevap D)

9. Yenidoğanda aşağıdaki sinüslerden hangileri vardır? (Nisan-97)

- I. Sinus sphenoidalis
- II. Sinus ethmoidalis
- III. Sinus maxillaris
- IV. Sinus frontalis

- A) I - II
- B) II – III**
- C) I - III
- D) I – IV
- E) II – IV

(Cevap B)

10. Rima glottidis'i açan kas hangisidir? (Nisan-97)

- A) M. cricoarytenoideus posterior**
- B) M. cricoarytenoideus lateralis
- C) M. arytenoideus transversus
- D) M. aryepiglotticus
- E) M. thyroarytenoideus

(Cevap A)

11. Aşağıdaki anatomik yapılardan hangisi diaphragma'yı T12 seviyesinde geçer? (Eylül-98)

- A) Vena cava inferior

- B) Özofagus
- C) Aorta**
- D) Pilor
- E) Lig. Hepatoduodenale

(Cevap C)

12. Ses tellerinin (plica vocalis) arka uçları, aşağıdaki kıkırdaklardan hangisine tutunur? (Eylül-2000)

- A) Cartilago thyroidea
- B) Cartilago arytenoidea**
- C) Cartilago corniculata
- D) Epiglottis
- E) Cartilago cuneiformis

(Cevap B)

13. Rima glottidis'i (mizmar aralığını) açan tek kas aşağıdakilerden hangisidir? (Eylül-2001)

- A) M. cricoarytenoideus posterior**
- B) M. cricoarytenoideus lateralis
- C) M. vocalis
- D) M. cricothyroideus
- E) M. arytenoideus lateralis

(Cevap A)

14. Aşağıdakilerden hangisi mediastinum posteriorus'da bulunmaz? (Eylül-2002)

- A) Oesophagus
- B) Vena azygos
- C) Vena hemiazygos
- D) Ductus thoracicus
- E) Thymus**

(Cevap E)

15. Choanae, aşağıdakilerden hangisinde verilen iki yapıyı birbirine bağlar?

(Nisan-2002)

- A) Cavitas nasi- pars oralis pharyngis
- B) Cavitas oris- pars nasalis pharyngis
- C) Cavitas nasi- pars nasalis pharyngis**
- D) Vestibulum laryngis- pars laryngea pharyngis
- E) Pars oralis pharyngis- pars nasalis pharyngis

(Cevap C)

16. Aşağıdakilerden hangisi radix pulmonis'te bulunan yapılardan biri değildir? (Eylül-2003)

- A) Bronchus principalis
- B) Arteria bronchialis
- C) Vena pulmonalis
- D) Arteria pulmonalis
- E) **Vena azygos**

(Cevap E)

17. Aşağıdakilerden hangisi hiatus semilunaris'e açılır? (Nisan-2003)

- A) Cellulae ethmoidales posteriores
- B) **Sinus maxillaris**
- C) Sinus frontalis
- D) Sinus sphenoidalis
- E) Ductus nasolacrimalis

(Cevap B)

18. Aşağıdakilerden hangisi diyafragmatik hiatus içerisinde yer almaz? (Eylül-2003)

- A) Arteria gastrica sinistra'nın özofageal dalları
- B) Özofagusun 1/3 alt parçasının lenf damarları
- C) Özofagus
- D) **Ductus thoracicus**
- E) Nervus vagus

(Cevap D)

19. Prominentia laryngea, aşağıdaki larinks kıkırdaklarından hangisinde bulunur? (Eylül-2003)

- A) Cartilago epiglottica
- B) Cartilago cricoidea
- C) **Cartilago thyroidea**
- D) Cartilago arytenoidea
- E) Cartilago corniculata

(Cevap C)

20. N. vagus'un boyun bölgesindeki dağılımını gösteren şekilde "X" ile işaretli yapı aşağıdakilerden hangisidir? (Eylül 2005)

- A) N. laryngeus superior
- B) **N. laryngeus recurrens**
- C) N. laryngeus superior ramus internus
- D) N. laryngeus superior ramus externus
- E) N. vagus rami pharyngei

(Cevap B)

21. Aşağıdaki larenks kaslarından hangisi rima glottidis'in açılmasını sağlar? (Eylül 2006)

- A) M. cricothyroideus

- B) **M. cricoarytenoideus posterior**
- C) M. thyroarytenoideus
- D) M. cricoarytenoideus lateralis
- E) M. arytenoideus

(Cevap B)

### KALP VE DOLAŞIM SİSTEMİ

1. Malleolus medialis'in arka tarafında nabız alınan damar aşağıdakilerden hangisidir? (Eylül-87)

- A) A. tibialis anterior
- B) **A. tibialis posterior**
- C) A. peronea
- D) V. saphena magna
- E) A. malleolaris anterior medialis

(Cevap B)

2. Sol atriuma kaç tane vena pulmonalis açılır? (Eylül-87)

- A) 1
- B) 2
- C) 4
- D) 6
- E) 8

(Cevap C)

3. Göbek kordonunda hangi oluşumlar vardır? (Nisan-88)

- A) 2 ven+1 arter
- B) **2 arter+1ven**
- C) 2 arter+2 ven
- D) 2 arter+3 ven
- E) 3 arter+2 ven

(Cevap B)

4. Aşağıdaki gruplardan hangisi v. portae hepatis'i oluşturur? (Nisan-88)

- A) **V lienalis, v. mesenterica superior ve v. mesenterica inferior**
- B) V. lienalis ve v. hepatica
- C) V. mesenterica superior, v. azygos ve v. hemiazygos
- D) Vv. lumbales, v. mesenterica inferior ve v. hepatica
- E) V. rectalis inferior, v. sigmoidea ve v. azygos

(Cevap A)

5. Üst ekstremitesi aşağı ve arka tarafa doğru çekilen bir şahısta 1. kaburga aşağıdaki damarlardan hangisini sıkıştırır? (Eylül-88)

- A) A. vertebralis
- B) A. subclavia**
- C) A. axillaris
- D) A. thoracica lateralis
- E) A. thoracica interna

(Cevap B)

6. Aşağıdaki arterlerden hangisi a. carotis externa'nın dalı değildir? (Nisan-88)

- A) A. facialis
- B) A. lingualis
- C) A. vertebralis**
- D) A. Occipitalis
- E) A. pharyngea ascendens

(Cevap C)

7. Kafa travmalarında kafa içinde en sık kanama yapan arter aşağıdakilerden hangisidir? (Nisan-88)

- A) A. maxillaris
- B) A. meningeae media**
- C) A. pterygopalatina
- D) A. labyrinthi
- E) A. Ophthalmica

(Cevap B)

8. Kalpteki nodus atrioventricularis aşağıdaki oluşumlardan hangisinin içerisinde bulunur? (Eylül-88)

- A) Septum interventriculare
- B) Septum atrioventriculare
- C) Septum interatriale**
- D) Trabecula septomarginalis
- E) Crista supraventricularis

Cevap C)

9. Aşağıdaki damarlardan hangisi Willis poligonuna katılmaz? (Eylül-88)

- A) A. communicans posterior
- B) A. cerebri posterior
- C) A. cerebri anterior
- D) A. communicans anterior
- E) A. cerebri media**

(Cevap E)

10. Ligamentum arteriosum aşağıdakilerden hangisinin artığıdır? (Nisan-89)

- A) Ductus arteriosus
- B) Ductus thoracicus
- C) Foramen ovale
- D) Sinus caroticum
- E) Septum atrioventriculare

(Cevap A)

11. A. ovarica hangisinin dalıdır? (Nisan-89)

- A) A. iliaca externa
- B) **Aorta abdominalis**
- C) A. femoralis
- D) A. renalis
- E) A. azygos

(Cevap B)

12. Hangi arterden nabız alınamaz? (Eylül-89)

- A) A. radialis
- B) A. temporalis superficialis
- C) A. femoralis
- D) A. carotis communis
- E) **A. glutea superior**

(Cevap E)

13. A. vertebralis, hangi arterin dalıdır? (Eylül-89)

- A) A. axillaris
- B) A. brachialis
- C) **A. subclavia**
- D) A. carotis externa
- E) A. carotis communis

(Cevap C)

14. A. mesenterica superior, aşağıdakilerden hangisini beslemez? (Nisan-90)

- A) **Rectum**
- B) Duodenum
- C) Jejunum
- D) İleum
- E) Appendix vermiformis

(Cevap A)

15. Burnun iç kısmını besleyen en büyük damar hangisidir? (Nisan-90)

- A) A. facialis
- B) **A. palatina descendens**

- C) A. carotis externa
- D) **A. sphenopalatina**
- E) A. temporalis superficialis

(Cevap D)

16. Diafragma çevresindeki porto-cava şant aşağıdakilerden hangisidir?

(Eylül-90)

- A) A. gastroepiploica dextra-V. azygos
- B) A. gastroepiploica sinistra-V. gastrica dextra
- C) V. gastrica dextra-V. gastrica sinistra
- D) **V. gastrica sinistra-V. azygos**
- E) V. gastroepiploica dextra -V. gastroepiploica sinistra

(Cevap D)

17. Aşağıdaki arterlerden hangisi truncus brachiocephalicus'tan çıkar?

(Nisan-91)

- A) **A. carotis communis dextra, A. subclavia dextra**
- B) A. coronaria dextra
- C) A. carotis communis sinistra
- D) A. subclavia sinistra
- E) A. coronaria sinistra

(Cevap A)

18. Sağ kalpte bulunmayan oluşum aşağıdakilerden hangisidir? (Eylül-91)

- A) Fossa ovalis
- B) Trabecula carnea
- C) Trabecula septomarginalis
- D) **Conus medullaris**
- E) Sinus coronarius

(Cevap D)

19. Aşağıdakilerden hangisi a. iliaca interna'nın dalı değildir? (Eylül-91)

- A) A. glutea superior
- B) A. uterina
- C) A. rectalis superior
- D) A. pudenda interna
- E) A. umbilicalis

20. A. thyroidea superior hangisinin dalıdır? (Nisan-92)

- A) A. subclavia
- B) A. carotis externa**
- C) A. carotis interna
- D) Truncus thyrocervicalis
- E) A. basilaris

**Cevap B)**

**21. Karın ön duvarındaki porto-cava anastomoz hangi damarlar arasındadır?**

**(Eylül-92)**

- A) V. hemiazygos-V. lumbalis
- B) V. rectalis superior-V. rectalis inferior
- C) V. azygos-V. hemiazygos
- D) V. portae hepatis-V. hepatica
- E) V. epigastrica superior-V. paraumbilicalis**

**(Cevap E)**

**22. İnen kolonu besleyen arter aşağıdakilerden hangisidir? (Eylül-92)**

- A) A. ileocolica
- B) A. colica dextra
- C) A. colica sinistra**
- D) A. rectalis superior
- E) A. rectalis inferior

**(Cevap C)**

**23. V. saphena magna, nereye dökülür? (Eylül-92)**

- A) V. femoralis**
- B) V. iliaca interna
- C) V. iliaca externa
- D) V. poplitea
- E) V. Renalis

**(Cevap A)**

**24. A. lienalis aşağıdakilerden hangisinin dalıdır? (Eylül-92)**

- A) Truncus coeliacus**
- B) A. mesenterica superior
- C) A. mesenterica inferior
- D) Aorta
- E) A. gastroepiploica sinistra

**(Cevap A)**

**25. Vena pulmonalis dextra nereye açılır? (Nisan-93)**

- A) Atrium dextrum**
- B) V. cava inferior
- C) V. cava superior

- D) V. brachiocephalica dextra
- E) **Atrium sinistrum**

(Cevap E)

26. Anteroposterior bir akciğer filminde aşağıdakilerden hangisi hakkında fikir edinilemez? (Eylül-93)

- A) Aort konusu
- B) Diyafragma-perikard ilişkisi
- C) Recessus costodiaphragmaticus
- D) **Özofagus-sol atrium ilişkisi**
- E) Akciğer parankimi

(Cevap D)

27. A. maxillaris'in dalı olmayan hangisidir? (Eylül-93)

- A) **A. temporalis superficialis**
- B) A. meningeal media
- C) A. sphenopalatina
- D) A. alveolaris inferior
- E) A. infraorbitalis

(Cevap A)

28. Submandibular bölgenin venöz kanını toplayan ve boynun önünde seyreden ven hangisidir? (Eylül-93)

- A) V. jugularis externa
- B) V. jugularis interna
- C) **V. jugularis anterior**
- D) V. thyroidea ima
- E) V. thyroidea superior

(Cevap C)

29. A. mesenterica superior'un dalı olmayan hangisidir? (Nisan-94)

- A) A. colica dextra
- B) A. ileocolica
- C) **A. sigmoidea**
- D) A. colica media
- E) A. pancreaticoduodenalis inferior

(Cevap C)

30. Aşağıdakilerden hangisi a. mesenterica superior'un dalı değildir? (Eylül-94)

- A) **A. colica sinistra**

- B) A. ileocolica
- C) A. jejunalis
- D) A. ilealis
- E) A. pancreaticoduodenalis inferior

(Cevap A)

31. Aşağıdakilerden hangisi truncus brachiocephalicus'un dallarıdır? (Eylül-94)

- A) A. subclavia sinistra-a. carotis communis sinistra
- B) **A. subclavia dextra-a. carotis communis dextra**
- C) A. carotis externa-a. carotis interna
- D) A. subclavia dextra-a. carotis externa
- E) A. carotis communis sinistra-a. subclavia dextra

(Cevap B)

32. Servikal 6. vertebra düzeyinde horizontal kesi yapılırsa aşağıdakilerden hangisine rastlamayız? (Eylül-94)

- A) **A. carotis interna**
- B) N. phrenicus
- C) N. vagus
- D) M. scalenus medius
- E) A. vertebralis

(Cevap A)

33. Aşağıdakilerden hangisi Willis poligonunun yapısına girmez? (Nisan-95)

- A) A. communicans anterior
- B) A. communicans posterior
- C) A. cerebri anterior
- D) **A. cerebri media**
- E) A. cerebri posterior

(Cevap D)

34. Aşağıdakilerden hangisi alt özofageal sfinkteri besler? (Nisan-95)

- A) A. gastrica dextra
- B) **A. gastrica sinistra**
- C) A. gastroepiploica sinistra
- D) A. hepatica propria
- E) A. hepatica sinistra

(Cevap B)

35. Aşağıdakilerden hangisi a. thoracica interna'nın dalı değildir? (Nisan-95)

- A) Arteria intercostalis anterior
- B) Arteria intercostalis posterior**
- C) Arteria epigastrica superior
- D) Arteria pericardiacophrenica
- E) Arteria musculophrenica

(Cevap B)

36. Aşağıdakilerden hangisi r. interventricularis anterior ile birlikte seyreder?

(Eylül-95)

- A) Sinus coronarius
- B) Vena cordis anterior
- C) Vena cordis media
- D) Vena cordis parva
- E) Vena cordis magna**

(Cevap E)

37. Aşağıdakilerden hangisi portal-sistemik venlerin anastomoz yeri değildir?

(Eylül-95)

- A) Özofagus-mide
- B) Göğüs arka duvarı**
- C) Göbek çevresi
- D) Retroperitoneal bölge
- E) Anorektal bölge

(Cevap B)

38. Vena cordis media, aşağıdakilerden hangisine açılır? (Nisan-96)

- A) Sinus coronarius**
- B) Vena cordis magna
- C) Atrium dextrum
- D) Ventriculus sinister
- E) Atrium sinistrum

(Cevap A)

39. V. ophthalmica, aşağıdakilerden hangisine dökülür? (Nisan-96)

- A) V. jugularis interna
- B) Sinus cavernosus**
- C) V. jugularis externa
- D) V. facialis
- E) Sinus rectus

(Cevap B)

40. Sol homonimos hemianopsia, vücudun sol yarısında felç ve aynı tarafta duyu kaybı olan hastada hangi arter tıkanmıştır? (Nisan-96)

- A) Sol a. cerebri posterior
- B) Sağ a. cerebri media**

- C) Sağ a. cerebri posterior
- D) Sol a. cerebri anterior
- E) A. communicans anterior

(Cevap B)

**41. Arteria interossea communis hangi arterin dalıdır? (Eylül-96)**

- A) A. tibialis anterior
- B) A. tibialis posterior
- C) **A. ulnaris**
- D) A. radialis
- E) A. brachialis

(Cevap C)

**42. Sulcus coronarius'ta bir miktar seyredip kalbin ön yüzünden sol tarafına doğru ilerleyen, sol atriumun posteriorunu ve sol ventrikülün super nu besleyen arter hangisidir? (Eylül-96)**

- A) A. coronaria dextra
- B) A. coronaria sinistra
- C) R. interventricularis posterior
- D) **R. circumflexus**
- E) R. interventricularis anterior

(Cevap D)

**43. Doğrudan sağ atriuma açılan damar aşağıdakilerden hangisidir? (Nisan-97)**

- A) V. cordis magna
- B) V. cordis media
- C) V. cordis parva
- D) V. obliqua atrii sinistri
- E) **Vv. ventriculi dextri anteriores**

(Cevap E)

**44. Şekilde X ile gösterilen damar aşağıdakilerden hangisidir? (Nisan-97)**

- A) A. gastrica brevis
- B) A. gastrica sinistra
- C) A. gastrica dextra
- D) **A. gastroepiploica dextra**
- E) A. gastroepiploica sinistra

(Cevap D)

**45. A. subclavia sinistra hangisinin dalıdır? (Eylül-97)**

- A) A. carotis communis sinistra
- B) Truncus brachiocephalicus
- C) Aorta descendens

- D) Arcus aortae
- E) Aorta thoracica

(Cevap D)

46. A. meningeae media hangisinin dalıdır? (Eylül-97)

- A) A. cerebri media
- B) A. vertebralis
- C) A. carotis interna
- D) A. ophthalmica
- E) A. Maxillaris

(Cevap E)

47. Aşağıdakilerden hangisi chordae tendineae'nın işlevidir? (Nisan-98)

- A) Sistol sırasında kasılarak AV kapakları açmak
- B) Diastolde gevşeyerek semilunar kapakların açılmasını sağlamak
- C) Sistolde atrioventriküler kapakların atriuma açılmasını önlemek
- D) Diastolde kasılarak atriumlardaki kanın ventriküllere boşalmasını önlemek
- E) Diastol sırasında kasılıp AV kapakların ventriküle açılmasını sağlamak

(Cevap C)

48. Derin inguinal lenf nodlarından Rosenmüller (Cloquet) lenf düğümü nerede bulunur? (Nisan-98)

- A) Anulus femoralis
- B) Canalis adductorius
- C) Lacuna musculorum
- D) Anulus inguinalis superficialis
- E) Anulus inguinalis profundus

(Cevap A)

49. Aşağıdakilerden hangisi a. subclavia'nın dalı değildir? (Nisan-98)

- A) Truncus thyrocervicalis
- B) A. vertebralis
- C) Truncus costocervicalis
- D) A. thoracica interna
- E) A. subscapularis

(Cevap E)

50. Prostatın lenfatikleri başlıca nerede sonlanır? (Eylül-98)

- A) Nodi lymphatici coeliaci
- B) Nodi lymphatici iliacy externi
- C) Nodi lymphatici iliacy interni
- D) Nodi lymphatici inguinales profundi
- E) Nodi lymphatici inguinales superficiales

(Cevap C)

51. Aşağıdaki şekilde X ile gösterilen ven hangisidir? (Eylül-98)

- A) V. jugularis interna
- B) V. thyroidea inferior
- C) V. jugularis externa**
- D) V. retromandibularis
- E) V. jugularis anterior

(Cevap C)

52. Hangisi vena portae hepatis'e dökülmez? (Nisan-99)

- A) V. colica dextra
- B) Vv. sigmoideae
- C) V. splenica
- D) V. rectalis superior
- E) V. rectalis inferior**

(Cevap E)

53. Şekilde X ile gösterilen arter aşağıdakilerden hangisidir? (Nisan-99)

- A) A. pudenda interna
- B) A. obturatoria
- C) A. sacralis mediana
- D) A. rectalis superior**
- E) A. rectalis inferior

(Cevap D)

54. Ectopia kordis nedir? (Eylül-99)

- A) Tek atrium, 2 ventrikül
- B) Büyük arterlerin transpozisyonu
- C) İki atrium, bir ventrikül
- D) Kalbin göğüs kafesinin dışında bulunması**
- E) Aortun sağ ventrikülden çıkması

(Cevap D)

55. Anatomik yakınlık nedeniyle aşağıdaki arterlerden hangisine yönelik cerrahide üreterin bağlanma riski yüksektir? (Eylül-99)

- A) A. iliaca interna
- B) A. ovarica
- C) A. uterina**
- D) A. vesicalis superior
- E) A. vesicalis inferior

(Cevap C)

56. Aşağıdakilerden hangisi v. angularis enfeksiyonunun komplikasyonu olarak gelişebilir? (Eylül-99)

- A) Sagittal sinüs trombozu
- B) Petrozal sinüs trombozu
- C) **Kavernöz sinüs trombozu**
- D) Sigmoid sinüs trombozu
- E) Lateral sinüs trombozu

(Cevap C)

57. Şekilde X ile gösterilen arter hangisidir? (Eylül-99)

- A) A. pudenda interna
- B) A. obturatoria
- C) A. sacralis mediana
- D) **A. rectalis superior**
- E) A. rectalis inferior

(Cevap D)

58. Total histerektomi yapılan birinde, yanlışlıkla ağlanabilen ve üreteri çaprazlayan arter angisidir?

(Nisan-2000)

- A) A. obturatoria
- B) A. ovarica
- C) A. iliaca interna
- D) **A. uterina**
- E) A. pudenda interna

(Cevap D)

59. Aşağıdaki lenf yollarından hangisi doğrudan angulus venosus sinistra'ya açılır? (Nisan-2001)

- A) Ductus lymphaticus dexter
- B) Truncus lumbalis sinister
- C) Cisterna chyli
- D) **Truncus intestinalis**

E) Ductus thoracicus

(Cevap E)

60. Truncus pulmonalis kalbin hangi odasından çıkar? (Nisan-2001)

- A) Atrium sinistrum
- B) Atrium dextrum
- C) **Ventriculus dexter**
- D) Ventriculus sinister
- E) Auricula sinistra

(Cevap C)

61. Septum atrioventriculare kalbin hangi bölümleri arasında yer alır? (Eylül-2001)

- A) Sol atrium-sol ventrikül
- B) Sol atrium-sağ ventrikül
- C) **Sağ atrium-sol ventrikül**
- D) Sağ atrium-sağ ventrikül
- E) Sağ atrium-sol atrium

(Cevap C)

62. Aşağıdakilerden hangisi porto-cava anastomoz şekillerinden değildir?

(Eylül-2001)

- A) **V. gastroepiploica sinistra-V. lienalis**
- B) V. rectalis inferior-V. rectalis superior
- C) V. gastrica sinistra-V. oesophagealis
- D) V. epigastrica inferior-V. paraumbilicalis
- E) V. lumbalis-V. colica dextra

(Cevap A)

63. Şekilde ok işaretiyle gösterilen arter, a. carotis externa'nın hangi dalıdır?

(Eylül-2001)

- A) A. facialis
- B) A. lingualis
- C) **A. thyroidea superior**
- D) A. maxillaris
- E) A. auricularis posterior

(Cevap C)

64. Angulus venosus, aşağıdakilerin hangisinde verilen iki venin birleşmesiyle oluşur? (Nisan-2002)

- A) V. subclavia- V. jugularis externa
- B) V. jugularis externa- V. jugularis interna
- C) **V. jugularis interna- V. subclavia**
- D) V. cephalica- V. basilica

E) V. saphena magna- V. saphena parva

(Cevap C)

65. Aşağıdaki yapılardan hangisi sağ atriumun içerisinde yer almaz? (Nisan-2002)

- A) Crista terminalis
- B) Fossa ovalis
- C) Ostium sinus coronarii
- D) Musculi pectinati
- E) **Musculus papillaris**

(Cevap E)

66. A. ovarica hangisinden köken alır? (Eylül-2002)

- A) A. uterina
- B) A. renalis
- C) A. iliaca interna
- D) **Aorta abdominalis**
- E) A. iliaca externa

(Cevap D)

67. Moderatör bant (trabecula septomarginalis) kalbin hangi odasında bulunur?

(Eylül-2002)

- A) Ventriculus sinister
- B) Atrium dextrum
- C) Auricula sinistra
- D) **Ventriculus dexter**
- E) Auricula dextra

(Cevap D)

68. A. alveolaris inferior aşağıdaki arterlerden hangisinin dalıdır? (Eylül-2002)

- A) A. facialis
- B) A. pharyngea ascendens
- C) A. meningea media
- D) A. auricularis posterior
- E) **A. Maxillaris**

(Cevap E)

69. Rektum çevresinde, aşağıdakilerin hangisinde verilen damarlar portal ve kaval sistemler arasında anastomozlar yapar? (Nisan-2003)

- A) Vena mesenterica inferior- Vena rectalis superior
- B) Venae sigmoideae - Vena rectalis superior
- C) Vena rectalis inferior - Vena pudenda interna
- D) **Vena rectalis superior - Vena rectalis inferior**
- E) Vena rectalis superior - Vena colica sinistra

(Cevap D)

70. **Truncus brachiocephalicus**, aort'un hangi bölümünden çıkar? (Nisan-2004)

- A) Aorta ascendens
  - B) Arcus aortae**
  - C) Bulbus aortae
  - D) Aorta thoracica
  - E) Aorta abdominalis
- (Cevap B)

71. **Vena testicularis sinistra**, aşağıdaki venlerden hangisine açılır? (Eylül-2004)

- A) V. renalis sinistra
- B) V. cava inferior**
- C) V. cava superior
- D) V. mesenterica superior
- E) V. mesenterica inferior

(Cevap A)

72. **A. ovarica** aşağıdakilerden hangisinin aracılığı ile overe gelir? (Eylül-2004)

- A) Ligamentum teres uteri
- B) Ligamentum suspensorium ovarii**
- C) Mezometrium
- D) Mezosalpinks
- E) Ligamentum ovarii proprium

(Cevap B)

73. Şekilde "X" ile gösterilen arter aşağıdakilerden hangisidir? (Eylül-2004)

- A) A. cerebri media
- B) A. cerebri anterior**
- C) A. communicans anterior
- D) A. communicans posterior
- E) A. cerebri posterior

(Cevap B)

74. Epidural hematoma, aşağıdaki damarlardan hangisinin yırtılması sonucunda ortaya çıkar? (Eylül-2005)

- A) A. meningeae media**
- B) A. temporalis superficialis
- C) Cerebral venler
- D) A. cerebri media
- E) A. cerebri anterior

(Cevap A)

75. Aort kapağına ait ses aşağıdaki bölgelerin hangisinde en iyi duyulur? (Eylül

2005)

- A) Midsternal bölge
- B) Ksifoid
- C) Sol 5. interkostal aralık
- D) Sol 2. interkostal aralık
- E) **Sağ 2. interkostal aralık**

(Cevap E)

76. Aşağıdaki arterlerden hangisi, omuz eklemi çevresindeki arteryal anastomoza katılmaz? (Eylül 2005)

- A) A. subscapularis
  - B) A. circumflexa anterior humeri
  - C) A. circumflexa posterior humeri
  - D) **A. profunda brachii**
  - E) A. suprascapularis
- (Cevap D)

77. Ostium atrioventriculare sinistrum'un göğüs ön duvarındaki iz düşümü aşağıdakilerden hangisindedir? (Nisan-2006)

- A) **Sol dördüncü kıkırdak kaburganın sternumla birleştiği yerde**
- B) Sol üçüncü kıkırdak kaburganın sternuma tutunduğu yerde
- C) Üçüncü intercostal aralıklar hizasında ve sternumun arkasında
- D) Solda beşinci intercostal aralıkta, orta çizginin 8-10 cm dışında
- E) Sol ikinci kıkırdak kaburganın sternumla birleştiği yerde

Ostium atrioventriculare sinistrum'da valva bicuspidalis (valva mitralis) bulunur. Bu kapağın göğüs ön duvarındaki iz düşümü sol dördüncü kıkırdak kaburganın sternumla birleştiği yere uyar.

(Cevap A)

78. İlk iki interkostal aralıkta dağılan arteria intercostalis suprema aşağıdaki damarlardan hangisinin dalıdır? (Nisan-2006)

- A) Aorta
- B) Arteria axillaris
- C) **Truncus costocervicalis**
- D) Arteria subscapularis
- E) Arteria profunda brachii

(Cevap C)

79. Aşağıdaki damarlardan hangisi Arteria carotis externa'nın dallarından biri değildir? (Eylül 2006)

- A) **A. transversa faciei**
  - B) A. pharyngea ascendens
  - C) A. maxillaris
  - D) A. facialis
  - E) A. auricularis posterior
- (Cevap A)

80. Alt dudađın orta kısmının, ađız dđşemesinin ve dilin uç kısmının lenfatik akımı ařađıdaki lenf nodüllerinden hangisine drene olur? (Eylül 2006)

- A) Nodi submandibulares
- B) Nodi parotidei superficiales
- C) **Nodi submentales**
- D) Nodi cervicales laterales
- E) Nodi cervicales anteriores

(Cevap C)

### SİNDİRİM SİSTEMİ

1. Ařađıdaki bezlerden hangisi fossa retromandibularis'te bulunur? (Eylül-87)

- A) **Gl. parotidea**
- B) Gl. sublingualis
- C) Gl. buccales
- D) Gl. thyroidea
- E) Gl. submandibularis

(Cevap A)

2. Ařađıdaki oluřumlardan hangisi ekstrahepatik safra yollarından deđildir? (Eylül-87)

- A) Ductus confluendes
- B) **Ductus deferens**
- C) Ductus choledochus
- D) Vesica fellea
- E) Ductus hepaticus communis

(Cevap B)

3. Treitz bađı, ařađıdaki yapılardan hangisinin asıcı bađıdır? (Eylül-88)

- A) Flexura coli sinistra
- B) **Flexura duodenojejunalis**
- C) Flexura coli dextra
- D) Appendix vermiformis
- E) Pericardium fibrosum

(Cevap B)

4. Plica semilunaris, bađırsađın hangi bđlümündedir? (Nisan-89)

- A) Duodenum
- B) Jejunum
- C) İleum
- D) **Colon**
- E) Appendix vermiformis

**Cevap D)**

**5. Dilin kaslarını innerve eden sinir hangisidir? (Nisan-89)**

- A) **N. hypoglossus**
- B) N. glossopharyngeus
- C) N. vagus
- D) N. facialis
- E) N. statoacusticus (n. vestibulocochlearis)

**(Cevap A)**

**6. Douglas boşluğu (çıkmazı) nerede bulunur?(Eylül-89)**

- A) Uterus-mesane
- B) Mesane-rectum
- C) **Uterus-rectum**
- D) Uterus-sacrum
- E) Mesane-sacrum

**(Cevap C)**

**7. M. masseter'in üzerinde vertikal bir kesi yapıldığında hangisine ulaşılır? (Eylül-89)**

- A) **Gl. parotidea**
- B) Gl. sublingualis
- C) Gl. submaxillaris
- D) Gl. submandibularis
- E) A. maxillaris

**(Cevap A)**

**8. Meckel divertikülü aşağıdaki bağırsak bölümlerinden hangisinde bulunabilen bir embriyolojik artıktır? (Nisan-90)**

- A) Duodenum
- B) Jejunum
- C) **İleum**
- D) Caecum
- E) Rectum

**(Cevap C)**

**9. Uykuda iken dilin arkaya kaçmasını engelleyen kas hangisidir? (Eylül-90)**

- A) **M. geniohyoideus**

- B) M. palatoglossus
- C) M. stylohyoideus
- D) **M. genioglossus**
- E) M. hyoglossus

(Cevap D)

10. Karaciğer patolojilerinde, omza vuran ağrı hangi yolla taşınır? (Eylül-90)

- A) N. vagus
- B) **N. phrenicus**
- C) N. splanchnicus major
- D) N. ischiadicus
- E) N. glossopharyngeus

(Cevap B)

11. Özofagogastrik bileşkeyi yerinde tutan en önemli oluşum aşağıdakilerden hangisidir? (Eylül-90)

- A) Crus sinistrum
- B) Diaphragma
- C) Crus dextrum
- D) Fundus
- E) **Ligamentum phrenicooesophagealis**

(Cevap E)

12. Ductus pancreaticus major aşağıdakilerden hangisine açılır? (Eylül-92)

- A) Pars ascendens duodeni
- B) Pars horizontalis duodeni
- C) **Pars descendens duodeni**
- D) Bulbus duodeni
- E) Pars inferior duodeni

(Cevap C)

13. Lig. umbilicale medianum hangisinin artığıdır? (Eylül-92)

- A) Vitellus
- B) **Allantois**
- C) Decidua basalis
- D) Korion
- E) Ductus venosus

(Cevap B)

14. Pancreas başı ile proc. uncinatus arasındaki tümör hangi damara bası yapar?

(Nisan-93)

- A) Aorta abdominalis
- B) **A. mesenterica superior**
- C) A. mesenterica inferior

- D) A. gastroduodenalis
- E) A. lienalis

(Cevap B)

15. Glandula submandibularis'in arkasından veya içinden geçen yapı hangisidir?

(Eylül-93)

- A) A. maxillaris
- B) N. lingualis
- C) **A. facialis**
- D) A. carotis externa
- E) A. carotis interna

(Cevap C)

16. Ductus parotideus hangi kası delerek vestibulum oris'e açılır? (Eylül-95)

- A) M. masseter
- B) **M. buccinator**
- C) M. pterygoideus medialis
- D) M. pterygoideus lateralis
- E) M. zygomaticus major

(Cevap B)

17. Aşağıdakilerden hangisi vitellin kanalın kaybolmaması sonucu gelişir? (Eylül-95)

- A) Vitellus kesesi
- B) Allantois
- C) Stomadeum
- D) **Meckel divertikülü**
- E) Urachus

(Cevap D)

18. Paraduodenal herni operasyonlarında rec. paraduodenalis civarındaki ligament kesilirse hangi arter zarar görebilir? (Eylül-96)

- A) A. colica media
- B) A. gastrica sinistra
- C) A. colica dextra
- D) **A. colica sinistra**
- E) A. gastroepiploica dextra

(Cevap D)

19. Hangi kas mandibula'ya tutunmaz? (Eylül-97)

- A) M. genioglossus
- B) **M. hyoglossus**
- C) M. digastricus
- D) M. mylohyoideus

E) M. temporalis

(Cevap B)

20. Lig. teres hepatis, hangi embriyonal yapının tıkanma artığıdır? (Eylül-97)

A) Ductus arteriosus

B) V. vitellina dextra

C) V. umbilicalis

D) V. cardinalis

E) A. umbilicalis

(Cevap C)

21. Aşağıdakilerden hangisi yalnızca periton ile oluşmaz? (Nisan-99)

A) Ligamentum coronarium

B) Ligamentum triangulare

C) Ligamentum teres hepatis

D) Ligamentum falciforme

E) Ligamentum hepatoduodenale

(Cevap C)

2. Ductus choledochus ve ductus pancreaticus major nereye açılır? (Eylül-99)

A) Pars descendens duodeni

B) Pars ascendens duodeni

C) Pars horizontalis duodeni

D) Pars inferior duodeni

E) Pars superior duodeni

(Cevap A)

23. Ligamentum hepatoduodenale'de olmayan yapı hangisidir? (Nisan-2000)

A) A. gastrica dextra

B) V. portae hepatis

C) A. hepatica propria

D) Ductus choledochus

E) Plexus hepaticus

(Cevap A)

24. Ductus parotideus hangisini deler? (Nisan-2000)

A) M. pterygoideus lateralis

B) M. pterygoideus medialis

C) M. buccinator

D) M. orbicularis oris

E) M. masseter

(Cevap C)

25. Karın ön duvarı açıldıktan sonra en yüzeysel konumda yer alan yapı aşağıdakilerden hangisidir? (Eylül-2000)

- A) Omentum majus
- B) Omentum minus
- C) Mesenterium
- D) Mesocolon sigmoideum
- E) İleum

(Cevap A)

26. Aşağıdaki yapılardan hangisi lig. hepatoduodenale içerisinde yer almaz? (Eylül-2001)

- A) Ductus choledochus
- B) A. hepatica propria
- C) Ductus hepaticus communis
- D) Vena portae hepatis
- E) Venae hepaticae

(Cevap E)

27. Aşağıdakilerden hangisi m. buccinator'u delerek geçer? (Nisan-2002)

- A) Ductus parotideus
- B) Arteria facialis
- C) Arteria maxillaris
- D) Ductus submandibularis
- E) Ductus sublingualis

(Cevap A)

28. Dalak, hangi ligamentin üzerinde bulunur?(Eylül-2002)

- A) Ligamentum falciforme
- B) Ligamentum gastrolienale
- C) Ligamentum phrenicocolicum
- D) Ligamentum pancreaticolienalis
- E) Ligamentum phrenolienalis

(Cevap C)

29. Aşağıdakilerden hangisi midenin arka yüzü ile komşu değildir? (Nisan-2003)

- A) Sol adrenal bez
- B) Sol böbrek
- C) Pankreas
- D) Transvers kolon
- E) Jejunum

(Cevap E)

30. Peyer plakları, aşağıdakilerin hangisinde en fazla miktarda bulunur? (Eylül-2003)

- A) Duodenum
- B) Anal kanal
- C) Çıkan kolon

- D) Çekum
- E) Ileum

(Cevap E)

31. Aşağıdakilerden hangisi tonsilla palatina'yı arkadan sınırlar? (Nisan-2004)

- A) Arcus palatoglossus
- B) **Arcus palatopharyngeus**
- C) Plica glossoepiglottica mediana
- D) Musculus genioglossus
- E) Plica glossoepiglottica lateralis

(Cevap B)

32. Aşağıdakilerden hangisi parotis bezinin sekretomotor siniridir? (Eylül-2004)

- A) N. vagus
- B) N. facialis
- C) N. trigeminus
- D) **N. glossopharyngeus**
- E) N. petrosus major

(Cevap D)

33. Mideden gelen ağrı duyusu vücudun hangi bölgesinde hissedilir? (Nisan 2005)

- A) Sağ omuzda
- B) Sağ lumbal bölgede
- C) **Sol hipokondriyak bölgede**
- D) Periumbilikal bölgede
- E) Sağ skapula altında

(Ceva C)

34. Aşağıdakilerden hangisi foramen omentale'yi (epiploicum'u ) sınırlayan yapılardan biri değildir? (Nisan 2005)

- A) Lobus caudatus hepatis
- B) Ligamentum hepatoduodenale
- C) Vena cava inferior
- D) Pars superior duodeni
- E) **Ligamentum falciforme hepatis**

(Cevap E)

35. Aşağıdakilerden hangisi burun boşluğuna açılmaz? (Nisan 2005)

- A) Sinus frontalis
- B) Sinus maxillaris
- C) Ductus nasolacrimalis
- D) **Ductus parotideus**

E) Sinus sphenoidalis

(Cevap D)

36. Aşağıdaki damarlardan hangisi pars horizontalis duodeni'nin ön yüzünü çaprazlayarak geçer? (Nisan 2006)

- A) Arteria mesenterica inferior
- B) Truncus coeliacus
- C) Arteria lienalis
- D) **Vena mesenterica superior**
- E) Arteria hepatica propria

(Cevap D)

### ÜROGENİTAL SİSTEM

1. Uterus'u yerinde tutan en kuvvetli bağ hangisidir? (Nisan-88)

- A) Lig. latum uteri
- B) Lig. teres uteri
- C) **Lig. cardinale**
- D) Lig. sacrouterinum
- E) Lig. pubocervicale

(Cevap C)

2. Aşağıdakilerden hangisinde verilen yapılar, bir Malpighian cisimciğini oluşturur?

(Eylül-90)

- A) Henle kulpu ve tubuli contorti prima
- B) Glomerulus ve tubuli contorti prima
- C) Tubuli contorti secundaria ve Bowman kapsülü
- D) Tubuli contorti prima ve tubuli contorti secundaria
- E) **Glomerulus ve Bowman kapsülü**

(Cevap E)

3. Tunica vaginalis septa visceralis testis hangisinin devamıdır? (Nisan-91)

- A) Septalar
- B) **Periton**
- C) Lobulus
- D) Fascia spermatica externa
- E) Fascia spermatica interna

(Cevap B)

4. Ureter'i önden çaprazlayan yapı hangisidir?(Nisan-92)

- A) A. iliaca interna
- B) A. iliaca externa
- C) A. epididymis
- D) **A. ovarica**
- E) Ductus deferens

(Cevap D ve E)

5. Ovarium'un alt ucunu uterus'un arka yüzüne bağlayan ligament hangisidir?

(Nisan-91)

- A) Lig. teres uteri
- B) Lig. ovarii proprium**
- C) Lig. suspensorium ovarii
- D) Lig. latum uteri
- E) Lig. rotundum

(Cevap B)

6. Excavatio rectouterina'daki abse nereden boşaltılır? (Eylül-93)

- A) Fornix vaginae anterior
- B) Excavatio uterovesicalis
- C) Fornix vaginae posterior**
- D) Transabdominal
- E) Excavatio rectovesicalis

(Cevap C)

7. Funiculus spermaticus'ta yer almayan hangisidir? (Nisan-94)

- A) N. genitofemoralis'in ramus genitalis'i
- B) Plexus pampiniformis
- C) A. testicularis
- D) Ductus deferens
- E) A. epigastrica inferior**

(Cevap E)

8. Üreterler hakkında yanlış olan hangisidir? (Nisan-94)

- A) Aortanın bifurkasyonunda a. iliaca communis'i önden çaprazlar.
- B) Psoas kasının anteromedialinde seyrederek.
- C) Mesanede trigonum vesicae'ye açılır.
- D) Vaginal fornikslerin medialinde seyrederek.
- E) M. levator ani'nin ön yüzünde seyrederek mesaneye girer.**

(Cevap E)

9. Erkeğin genital organlarını gösteren yukarıdaki şekilde X ile belirtilen oluşum

**aşağıdakilerden hangisidir? (Nisan-2003)**

- A) Epididymis
- B) Ureter
- C) Ductus ejaculatorius
- D) Ductus excretorius
- E) **Ductus deferens**

**(Cevap E)**

### **MEDULLA SPİNALİS**

**1. Ağrı-ısı duyusu aşağıdakilerden hangisi ile iletilir? (Nisan-89)**

- A) Tr. spinocerebellaris anterior
- B) Tr. spinocerebellaris posterior
- C) **Tr. spinothalamicus lateralis**
- D) Tr. spinotectalis
- E) Tr. spinothalamicus anterior

**(Cevap C)**

**2. Tractus corticospinalis'in çaprazlaştığı yer neresidir? (Nisan-91)**

- A) Pons
- B) **Bulbus**
- C) Thalamus
- D) Chiasma opticum
- E) Hypothalamus

**(Cevap B)**

**3. Lumbal ponksiyon (LP) yapılırken hangi vertebralar arasından girmek daha güvenlidir? (Eylül-91)**

- A) T12-L1
- B) L1-L2
- C) L2-L3
- D) **L3-L4**
- E) L5-S1

**(Cevap D)**

**4. Ağrı ve sıcaklık hissini hangi yol taşır? (Nisan-92)**

- A) Tr. spinocerebellaris posterior
- B) Tr. spinocerebellaris anterior
- C) **Tr. spinothalamicus lateralis**
- D) Fasciculus gracilis

E) Fasciculus cuneatus

(Cevap C)

5. Medulla spinalis dura mater'e hangisiyle bağlanır? (Nisan-93)

- A) Conus medullaris
- B) Filum terminale
- C) Pia mater
- D) Galea aponeurotica
- E) Lig. denticulatum

(Cevap E)

6. Aşağıdakilerden hangisi kas, kiriş, eklem kapsülü ve iç kulaktan gelen derin duyuyu alır? (Eylül-95)

- A) Proprioseptör
- B) İntraseptör
- C) Visseroseptör
- D) Enteroseptör
- E) Kemoreseptör

(Cevap A)

7. Aşağıdakilerden hangisi medulla spinalis'i beslemez? (Nisan-96)

- A) A. vertebralis
- B) A. basilaris
- C) Aa. lumbales
- D) A. intercostalis
- E) A. cervicalis profunda

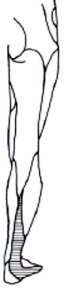(Cevap B)

8. Aşağıdaki sinir yollarından hangisi, medulla oblongata'da çaprazlaşır ve karşı tarafa geçerek medulla spinaliste devam eder? (Nisan-96)

- A) Tractus corticospinalis lateralis
- B) Tractus corticospinalis anterior
- C) Tractus vestibulocerebellaris
- D) Tractus spinotectalis
- E) Tractus spinothalamicus anterior

(Cevap A)

13. Şekildeki taralı bölgenin deri duyusunu ileten sinir aşağıdakilerden hangisidir? (Eylül 2006)



- A) N. cutaneus femoris lateralis
- B) N. cutaneus femoris intermedius
- C) N. saphenus
- D) **N. suralis**
- E) N. peroneus superficialis

(Cevap D)

### BEYİN SAPI

1. Cerebellum'da bulunmayan nucleus aşağıdakilerden hangisidir? (Nisan-90)

- A) **Nuc. ruber**
- B) Nuc. fastigii
- C) Nuc. emboliformis
- D) Nuc. dentatus
- E) Nuc. globosus

(Cevap A)

2. Decussatio pyramidum nerededir? (Nisan-94)

- A) Pons
- B) Medulla spinalis
- C) **Medulla oblongata**
- D) Cerebellum
- E) Capsula interna

(Cevap C)

3. Komadaki bir hastada pupillalar küçük iğne ucu kadar ve sabit görünmektedir.

Bu hastada kanama nerededir? (Nisan-2001)

- A) Diencephalon
- B) Serebral hemisfer
- C) **Pons**
- D) Üst beyin sapı

E) Bulbus

(Cevap C)

4. Nervus hypoglossus'un motor nükleusu merkezi sinir sisteminin hangi kısmında bulunur? (Nisan 2005)

- A) Talamus
- B) Subtalamus
- C) Medulla oblongata**
- D) Pons
- E) Mesencephalon

(Cevap C)

**DİENCEPHALON**

1. Liquor cerebrospinalis (BOS) hangi yapılar arasında bulunur? (Eylül-87)

- A) Dura mater ile periosteum
- B) Pia mater ile arachnoidea mater**
- C) Arachnoidea mater ile periosteum
- D) Dura mater encephali ile periosteum
- E) Pia mater ile periosteum

(Cevap B)

2. Aşağıdakilerden hangisi sinus cavernosus'tan geçmez? (Eylül-87)

- A) N. trochlearis
- B) N. mandibularis**
- C) N. oculomotorius
- D) N. abducens
- E) N. ophthalmicus

(Cevap B)

3. Aşağıdaki oluşumlardan hangisi sinus cavernosus'tan geçmez? (Eylül-88)

- A) N. trochlearis
- B) N. ophthalmicus
- C) A. carotis interna
- D) N. abducens
- E) A. thoracica interna**

(Cevap E)

4. Beyin ve zarlarının venini toplayan ven hangisidir? (Nisan-89)

- A) **V. jugularis interna**
- B) V. jugularis externa
- C) V. maxillaris
- D) V. facialis
- E) V. Vertebralis

(Cevap A)

5. **V. magna cerebri nereye açılır? (Eylül-90)**

- A) Sinus sagittalis superior
- B) Confluens sinuum
- C) Sinus sagittalis inferior
- D) **Sinus rectus**
- E) V. media superficialis cerebri

(Cevap D)

6. **Aşağıdakilerden hangisi bir bazal çekirdek (ganglion) değildir? (Nisan-92)**

- A) Nuc. caudatus
- B) Globus pallidus
- C) **Putamen**
- D) Corpus amygdaloideum
- E) Substantia nigra

(Cevap D)

7. **Hipertansiyon öyküsü olan yaşlı kadın senkop geçiriyor. 2 saat baygın kalıyor, sol tarafın iğne ile duyu muayenesinde hiperestezi hissediyor ve ağrılı uyarana fazla reaksiyon var ise lezyon nerededir? (Nisan-93)**

- A) **Sağ thalamus**
- B) Sağ hypothalamus
- C) Sol hypothalamus
- D) Sol capsula interna
- E) Sağ capsula interna

(Cevap A)

8. **Broca konuşma merkezi nerededir? (Nisan-94)**

- A) **Gyrus frontalis inferior**
- B) Gyrus frontalis superior
- C) Gyrus parietalis superior
- D) Gyrus parietalis inferior
- E) Gyrus supramarginalis

(Cevap A)

9. Hangisi lobus frontalis'te yer alır? (Eylül-97)

- A) Gyrus supramarginalis
- B) Gyrus angularis
- C) Gyrus precentralis**
- D) Gyrus postcentralis
- E) Gyri temporales transversari

(Cevap C)

10. Broca'nın konuşma merkezi nerede bulunur? (Nisan 98)

- A) Cuneus
- B) Gyrus postcentralis
- C) Gyrus angularis
- D) Pars triangularis**
- E) Precuneus

(Cevap D)

11. Glandula pinealis beynin hangi bölümünde yer alır? (Nisan 98)

- A) Epithalamus**
- B) Hypothalamus
- C) Thalamus
- D) Mesencephalon
- E) Telencephalon

(Cevap A)

12. Glandula pituitaria (hypophysis)'nin üst komşuluğunda hangi yapı bulunur?

(Eylül-99)

- A) Sella turcica
- B) Diaphragma sellae**
- C) Sinus sphenoidalis
- D) Sinus petrosus superior
- E) Tuberculum sellae

(Cevap B)

13. V. jugularis interna, aşağıdaki sinüslerden hangisinin devamıdır? (Eylül-2000)

- A) Sinus sigmoideus**
- B) Sinus transversus
- C) Sinus sagittalis inferior
- D) Sinus petrosus superior
- E) Sinus rectus

(Cevap A)

14. Serebrospinal sıvı 4. ventrikülden çıktıktan sonra hangi yapıya dökülür? (Eylül-

2001)

- A) Cisterna lamina terminalis
- B) Cisterna chiasmatica
- C) Cisterna cerebellomedullaris**
- D) Cisterna ambiens
- E) Cisterna interpeduncularis

(Cevap C)

15. Kortekste, somatosensoryal duyuları algılayan bölge aşağıdakilerden hangisidir? (Eylül-2001)

- A) Gyrus precentralis
- B) Gyrus frontalis superior
- C) Gyrus postcentralis**
- D) Gyrus temporalis superior
- E) Fissura calcarina

(Cevap C)

16. Circulus arteriosus cerebri (Willis poligonu) aşağıdaki yapılardan hangisinin içinde yer alır? (Eylül-2002)

- A) Cisterna interpeduncularis**
- B) Cisterna pontocerebellaris
- C) Cisterna ambiens
- D) Cisterna cerebellomedullaris
- E) Cisterna chiasmatica

(Cevap A)

17. Sinus cavernosus, aşağıdakilerden hangisi aracılığıyla vena jugularis interna'ya dökülür?(Eylül-2003)

- A) Sinus petrosus superior
- B) Sinus petrosus inferior**
- C) Sinus sphenoparietalis
- D) Sinus occipitalis
- E) Sinus rectus

(Cevap B)

18. Aşağıdakilerden hangisi sinus cavernosus içinden geçen oluşumlardan biridir? (Nisan-2004)

- A) Arteria carotis interna**
- B) Arteria carotis externa
- C) Arteria vertebralis
- D) Vena ophthalmica
- E) Vena jugularis interna

(Cevap A)

## OTONOM

1. Parasempatik etkisi olan sinir hangisidir? (Nisan-89)

- A) N. trochlearis
- B) N. abducens
- C) **N. oculomotorius**
- D) N. ophthalmicus
- E) N. hypoglossus

(Cevap C)

2. Gl. lacrimalis'te sekresyonu sağlayan innervasyon nereden gelir? (Eylül-90)

- A) **N. facialis'in parasempatikleri**
- B) N. facialis'in sempatikleri
- C) N. glossopharyngeus'un parasempatikleri
- D) N. oculomotorius'un parasempatikleri
- E) Servikal sempatik ganglion

(Cevap A)

3. Glandula submandibularis'e sekresyon yaptırtan sinir hangisidir? (Eylül-91)

- A) N. vagus
- B) **N. facialis**
- C) N. hypoglossus
- D) N. glossopharyngeus
- E) N. pterygoideus

(Cevap B)

4. Defekasyon kontrolü hangi spinal segmentten olur? (Eylül-91)

- A) L2-L5
- B) **S2-S4**
- C) T7-T9
- D) C6-C7
- E) T9-T12

(Cevap B)

5. Nervus facialis'in parasempatik ganglionu hangisidir? (Eylül-92)

- A) Ganglion gasserian
- B) Ganglion ciliare
- C) Ganglion oticum
- D) **Ganglion pterygopalatinum**
- E) Ganglion stellatum

(Cevap D)

6. Parasempatik nükleus hangi sinirde yoktur? (Eylül-92)

- A) **N. trigeminus**
- B) N. facialis
- C) N. vagus
- D) N. glossopharyngeus
- E) N. Oculomotorius

(Cevap A)

7. Aşağıdaki ganglionlardan hangisi sempatik sisteme dahildir? (Nisan 2004)

- A) Ganglion ciliare
- B) Ganglion submandibulare
- C) Ganglion oticum
- D) Ganglion pterygopalatinum
- E) **Ganglion mesentericum superius**

(Cevap E)

8. Ganglion oticum'a gelen parasempatik preganglioner liflerin nöron gövdeleri hangi çekirdekte bulunur? (Nisan 2006)

- A) Nucleus tractus solitarii
- B) **Nucleus salivatorius inferior**
- C) Nucleus dorsalis nervi vagi
- D) Nucleus ambiguus
- E) Nucleus accessorius nervi oculomotorii

(Cevap B)

### KRANİYAL

1. Aşağıdakilerden hangisi, n. facialis'i beyinden çıkış yerinden kesilen kimsede görülen bir bozukluk değildir? (Eylül-87)

- A) Aynı taraf glandula lacrimalis'te sekresyonun kesilmesi
- B) Dilin aynı tarafının ön 2/3'ünde tat duyusunun alınmasının zorlaşması
- C) Aynı tarafın mimik kaslarının felç olması
- D) **Aynı tarafın çiğneme kaslarının felç olması**
- E) Aynı tarafın m. stapedius'u felç olacağı için işitme duyusunun artması

(Cevap D)

2. Aşağıdaki sinirlerden hangisi IX. kafa çiftidir? (Eylül-88)

- A) N. vagus
- B) N. hypoglossus
- C) N. vestibulocochlearis
- D) N. accessorius
- E) **N. glossopharyngeus**

(Cevap E)

3. Kanama sonucu bir hastada sol lobus occipitalis'in görme merkezinde harabiyet meydana gelmiştir. Bu durumda aşağıdaki bulgulardan hangisi

**görülür? (Eylül-88)**

- A) Sol heteronimos hemianopsi
- B) Sol homonimos hemianopsi
- C) Sağ homonimos hemianopsi**
- D) Sağ heteronimos hemianopsi
- E) Sol bitemporal hemianopsi

**(Cevap C)**

**4. Cornea'nın afferent duyusunu alan sinir hangisidir? (Nisan-89)**

- A) N. facialis
- B) N. hypoglossus
- C) N. oculomotorius
- D) N. ophthalmicus**
- E) N. abducens

**(Cevap D)**

**5. Göz kapağında düşüklük, dışa bakan şaşılık ve midriyazis hangi sinir felcinde görülür? (Eylül-89)**

- A) N. abducens
- B) N. trochlearis
- C) N. oculomotorius**
- D) N. facialis
- E) N. trigeminus

**(Cevap C)**

**6. N. hypoglossus felcinde aşağıdakilerden hangisi görülür? (Nisan-90)**

- A) Ses kısıklığı
- B) Dil felci**
- C) Dilin 1/3 ön ucunda tat duyusunda kayıp
- D) Dilin 2/3 arka ucunda tat duyusunda kayıp
- E) Koku duyusunda azalma

**(Cevap B)**

**7. Dilin 2/3 ön kısmında tat duyusu yok ise lezyon nerededir? (Nisan-91)**

- A) Gang. geniculi**
- B) Gang. oticum
- C) Gang. mandibulare
- D) Gang. submandibulare
- E) Gang. olfactorium

**Cevap A)**

**8. İşitmenin bipolar 1. nöronlarının merkezi nerede bulunur? (Eylül-91)**

- A) Gang. vestibulare
- B) Gang. spirale**
- C) Colliculus inferior
- D) Lemniscus lateralis
- E) Corpus geniculatum mediale

**(Cevap B)**

**9. Hipofiz bezi ve diaphragma sellae üzerinde, infundibulum'un önünde yer alan oluşum hangisidir?**

**(Nisan-93)**

- A) N. opticus
- B) Chiasma opticum**
- C) N. oculomotorius
- D) N. trochlearis
- E) N. abducens

**(Cevap B)**

**10. Canalis nervi facialis'te n. facialis zedelenirse, hiperakuzi nedeni hangi kas felcine bağlıdır? (Nisan-93)**

- A) M. stapedius**
- B) M. zygomaticus major
- C) M. masseter
- D) M. tensor tympani
- E) M. tensor veli palatini

**(Cevap A)**

**11. Dilin 2/3 ön kısmının ağrı duyusunu hangisi alır? (Eylül-93)**

- A) N. facialis
- B) N. lingualis**
- C) N. vagus
- D) N. glossopharyngeus
- E) N. accessorius

**(Cevap B)**

**12. Özel somatosensitif lifi olan kranyal sinir aşağıdakilerden hangisidir? (Eylül-94)**

- A) N. trochlearis
- B) N. opticus**
- C) N. vagus
- D) N. accessorius
- E) N. abducens

**(Cevap B)**

**13. Göz kapağı düşük, gözü dışa bakan ve pupillasında midriyazis olan bir**

**hastada, aşağıdaki sinirlerden hangisinde lezyon vardır? (Nisan-95)**

- A) N. oculomotorius**
- B) N. opticus
- C) N. trochlearis
- D) N. facialis
- E) N. ophthalmicus

**(Cevap A)**

**14. Dudağı aşağıya sarkan, ağzını kapatamayan kişide felç hangi sinirdedir?**

**(Eylül-95)**

- A) N. facialis**
- B) N. vagus
- C) N. maxillaris
- D) N. mandibularis
- E) N. hypoglossus

**(Cevap A)**

**15. N. opticus'un liflerinin çoğunluğu aşağıdakilerden hangisinde sonlanır?**

**(Nisan-96)**

- A) Corpus geniculatum laterale**
- B) Corpus geniculatum mediale
- C) Colliculus inferior
- D) Sulcus calcarinus
- E) Area striata

**(Cevap A)**

**16. Dilin sol yarısı atrofik, dil dışarı çıkarıldığında sol tarafa deviasyon var ise**

**lezyon nerededir?(Eylül-96)**

- A) Sol nucleus nervi hypoglossi**
- B) Sağ nucleus nervi hypoglossi
- C) Sol nucleus nervi facialis
- D) Sağ nucleus nervi trochlearis
- E) Sol nucleus nervi oculomotorii

**(Cevap A)**

**17. Hangi sinir beyin tabanında a. cerebri posterior ile a. superior cerebelli**

**arasından geçer?(Eylül-97)**

- A) N. opticus
- B) N. vagus
- C) N. abducens
- D) N. facialis
- E) N. oculomotorius**

**(Cevap E)**

18. Yüzün sol yarısında rima palpebrarum'un altında kalan mimik kasları çalışmıyorsa, lezyonun nerede olduğu düşünülür? (Nisan 99)

- A) Sağ nucleus nervi facialis
- B) Sol nucleus nervi facialis
- C) Sağ canalis nervi facialis
- D) Sol supranükleer seviyede (üst motor nöron)
- E) **Sağ supranükleer seviyede (üst motor nöron)**

(Cevap E)

19. Aşağıdaki kaslardan hangisi n. mandibularis tarafından innerve edilmez? (Eylül-99)

- A) M. tensor tympani
- B) M. masseter
- C) M. digastricus (venter anterior)
- D) **M. levator veli palatini**
- E) M. tensor veli palatini

(Cevap D)

20. Sağ gözde total körlük varsa, lezyon en muhtemel olarak nerededir? (Eylül-99)

- A) **Sağ n. opticus**
- B) Sol n. opticus
- C) Corpus geniculatum'lar
- D) Görme beyni (17. alan)
- E) Chiasma opticum

(Cevap A)

21. Dilin 2/3 ön kısmının tat duyusunun sinir uçları hangi ganglionda sonlanır?

(Nisan-2000)

- A) Ganglion submandibulare
- B) Ganglion oticum
- C) **Ganglion geniculi**
- D) Ganglion trigeminale
- E) Ganglion pterygopalatinum

(Cevap C)

22. Aşağıdaki sinirlerden hangisi dura mater'in duyusunu taşımaz? (Eylül-2000)

- A) N. mandibularis
- B) N. maxillaris
- C) N. vagus
- D) **N. accessorius**
- E) Servikal 2. sinir

(Cevap D)

23. Yüzünün ön sol yarısı felç olan, alnının sol yarısını kırıştıramayan ve başka nörolojik bulgusu olmayan bir hastada, aşağıdaki bölgelerin hangisinde lezyon olduğu düşünülmelidir? (Eylül-2000)

- A) Sağ capsula interna
- B) Sol capsula interna
- C) Sağ motor korteks
- D) **Sol nervus facialis**
- E) Sağ tractus corticocerebellaris

(Cevap D)

24. N. opticus'un transvers kesisinde aşağıdaki damarlardan hangisi görülür?

(Nisan-2001)

- A) A. ciliaris anterior
- B) A. ciliaris posterior longus
- C) A. nasociliaris
- D) **A. centralis retinae**
- E) A. ciliaris posterior brevis

(Cevap D)

25. Hipofiz tümörüne bağlı bitemporal hemianopsi görülen bir hastada lezyon nerededir? (Eylül-2001)

- A) Sağ n. opticus
- B) **Chiasma opticum**
- C) Sağ tractus opticus
- D) Sağ tractus geniculocalcarinus
- E) Sol tractus geniculocalcarinus

(Cevap B)

26. Dilin 2/3 ön kısmının tat duyusu aşağıdaki sinirlerden hangisi tarafından iletilir? (Nisan-2002)

- A) Nervus petrosus major
- B) Nervus tympanicus
- C) **Chorda tympani**
- D) Nervus alveolaris inferior
- E) Nervus lingualis

(Cevap C)

27. Sağ tractus opticus'a olan bir tümör basısında aşağıdakilerden hangisi gelişir?

(Eylül-2002)

- A) Bitemporal hemianopsi
- B) Binazal hemianopsi
- C) Sağ homonimos hemianopsi
- D) Sol homonimos hemianopsi**
- E) Sağ inferior homonimos kuvadrantik anopia

(Cevap D)

28. Pupilla refleksini aşağıdaki sinirlerden hangisi başlatır? (Eylül-2003)

- A) N. facialis
- B) N. oculomotorius
- C) N. opticus**
- D) N. ophthalmicus
- E) N. cochlearis

(Cevap C)

29. Sol homonimos hemianopi olan bir hastada aşağıdakilerden hangisinde bir zedelenme olduğu düşünülmelidir? (Eylül-2004)

- A) Sağ tractus opticus**
- B) Sağ nervus opticus
- C) Sol tractus opticus
- D) Sol nervus opticus
- E) Sol tractus geniculocalcarinus

(Cevap A)

30. Düşme sonucu üst dudağı yarılan bir çocuğa dikiş atılmadan önce aşağıdaki sinirlerden hangisine lokal anestezi uygulanmalıdır? (Nisan 2005)

- A) N. mentalis
- B) N. alveolaris inferior
- C) N. infraorbitalis**
- D) N. buccalis
- E) N. zygomaticus

(Cevap C)

**31. Foramen stylomastoideum ağzında kitle olan bir hastada aşağıdakilerden hangisi gözlenir?(Eylül 2006)**

- A) Kornea refleksi kaybı
- B) Mimik kaslarında zayıflık**
- C) Dilin 2/3 ön bölgesinde tat duyusu kaybı
- D) Çiğneme kaslarında zayıflık
- E) Hiperakuzi

**(Cevap B)**

## **PLEKSUSLAR**

**1. Aşağıdaki sinir gruplarından hangisi plexus sacralis'i oluşturur? (Eylül-87)**

- A) L4, L5, S1, S2 ve S3**
- B) L5, S1 ve S2
- C) S1, S2 ve S3
- D) L3, L4, L5 ve S1
- E) S1, S2, S3, S4 ve S5

**(Cevap A)**

**2. Koltuk değneğine koltuk altından dayanan bir kişide hangi sinirin zedelenmesi muhtemeldir? (Nisan-90)**

- A) N. medianus
- B) N. ulnaris
- C) N. musculocutaneus
- D) N. axillaris**
- E) N. radialis

**(Cevap D)**

**3. Plexus brachialis'in, n. thoracodorsalis dalı hangi kası innerve eder? (Eylül-91)**

- A) M. latissimus dorsi**
- B) M. serratus anterior
- C) M. levator scapulae
- D) M. trapezius
- E) M. erector spinae

**(Cevap A)**

**4. Düşük el, hangi sinirin zedelenmesinde olur?(Nisan-92)**

- A) N. musculocutaneus
- B) N. ulnaris
- C) N. medianus

- D) **N. radialis**
- E) N. axillaris

(Cevap D)

5. Önkola pronasyon yaptıramayan, fleksiyonu kısıtlı ve tenar atrofisi olan hastada zedelenen sinir hangisidir? (Nisan-93)

- A) N. ulnaris
- B) **N. medianus**
- C) Ramus profundus, n. radialis
- D) N. radialis
- E) Ramus superficialis, n. radialis

(Cevap B)

6. Inguinal fıtık ameliyatından sonra skrotum, suprapubik bölge ve inguinal bölgede duyu kaybı varsa aşağıdaki sinirlerden hangisinde harabiyet vardır?

(Eylül-94)

- A) **N. ilioinguinalis**
- B) N. genitofemoralis
- C) N. obturatorius
- D) N. pudendus
- E) N. Femoralis

(Cevap A)

7. Aşağıdakilerden hangisi plexus lumbalis'in dalı değildir? (Eylül-95)

- A) N. iliohypogastricus
- B) N. ilioinguinalis
- C) N. femoralis
- D) **N. ischiadicus**
- E) N. genitofemoralis

(Cevap D)

8. Uyluğun ön yüz üst-iç kısmının duyunu hangi sinir alır? (Eylül-96)

- A) N. genitofemoralis
- B) **N. ilioinguinalis**
- C) N. obturatorius
- D) N. femoralis

E) N. saphenus

(Cevap B)

9. Önkolda supinasyon ve fleksiyon kaybı var; kolda da abdüksiyon ve dış rotasyon kaybı varsa lezyon nerededir? (Eylül-96)

A) Plexus brachialis'in truncus superior'u

B) Plexus brachialis'in truncus medius'u

C) Plexus brachialis'in truncus inferior'u

D) Nervus radialis

E) Nervus medianus

(Cevap A)

10. Ön dalları birleşerek plexus cervicalis'i oluşturan sinirlerin tam olarak verildiği şık hangisidir? (Eylül-97)

A) C1 C2 C3

B) C2 C3 C4

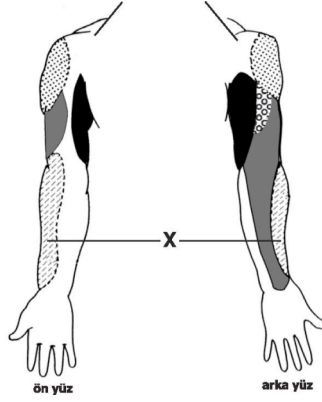
C) C3 C4 C5

D) C1 C2 C3 C4

E) C1 C2 C3 C4 C5

(Cevap D)

11. Aşağıdaki taralı bölgenin duyusunu hangi sinir alır? (Eylül-98)



- A) N. ulnaris
- B) N. medianus
- C) N. cutaneus antebrachii lateralis**
- D) N. cutaneus brachii posterior
- E) N. Radialis

(Cevap C)

12. Cupula pleurae'de lezyonu olan hastada elin intrinsek kaslarında paralizi ve Horner sendromu da varsa hangi sinir köküne bası olma olasılığı en yüksektir?

(Eylül-99)

- A) C5
- B) C6
- C) C7**
- D) T1
- E) T3

(Cevap D)

13. Elin palmar yüzünün deri duyusunu taşıyan sinirler aşağıdakilerden hangisinde birlikte verilmiştir?

(Eylül-2000)

- A) N.radialis- N.medianus
- B) N.radialis- N.ulnaris
- C) N.radialis- N.musculocutaneus
- D) N.ulnaris- N.medianus**
- E) N.ulnaris- N.musculocutaneus

(Cevap D)

14. Malleolus medialis'i örten derinin ağrı duyusunu hangi sinir iletir? (Nisan-2001)

- A) N. peroneus superficialis
- B) N. peroneus profundus
- C) N. suralis
- D) N. saphenus**
- E) N. tibialis

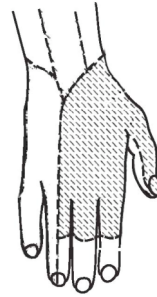
(Cevap D)

15. Ayak tabanını gösteren aşağıdaki şekilde taralı bölgenin duyu hissini ileten sinir aşağıdakilerden hangisidir? (Nisan-2003)

- A) N. peroneus profundus
- B) N. peroneus superficialis
- C) **N. plantaris medialis**
- D) N. plantaris lateralis
- E) N. peroneus communis

(Cevap C)

16. Şekildeki taralı bölgenin deri duyusunu ileten sinir aşağıdakilerden hangisidir? (Nisan 2005)



ID:01s724

- A) N. medianus
- B) N. ulnaris
- C) N. cutaneus antebrachii lateralis
- D) **N. radialis**
- E) N. cutaneus antebrachii posterior

(Cevap D)

17. El bileğinde bulunan nervus medianus'u zedelenen bir hastada aşağıdaki bulgulardan hangisi gözlenir? (Nisan 2005)

- A) Düşük el
- B) Pençe el
- C) **Başparmakta oppozisyon kaybı**
- D) Başparmakta adduksiyon kaybı
- E) Hipotenar kaslarda atrofi

(Cevap C)

KULAK

1. Dış kulak yolu ve zardaki işlemlerde bayılmanın ve bradikardinin nedeni hangi kranyal sinirle ilişkilidir? (Nisan-93)

- A) N. statoacusticus
- B) N. glossopharyngeus
- C) N. opticus
- D) N. facialis
- E) **N. vagus**

(Cevap E)

2. Scala vestibuli ile scala tympani arasındaki bağlantı nerede sağlanır? (Eylül-93)

- A) **Helicotrema**
- B) Fenestra cochleae
- C) Fenestra vestibuli
- D) Canalis spiralis modioli
- E) Canalis longitudinalis modioli

(Cevap A)

3. İç kulakla direkt teması olan aşağıdakilerden hangisidir? (Nisan-94)

- A) Malleus
- B) Incus crus longum
- C) **Basis stapedis**
- D) Malleus, crus longum
- E) Tragus

(Cevap C)

4. Aşağıdakilerden hangisi kulak zarına içten yaslanarak geçer? (Nisan 99)

- A) N. trigeminus
- B) N. vagus
- C) N. glossopharyngeus
- D) **Chorda tympani**
- E) N. tympanicus

(Cevap D)

5. Organum spirale (Corti organı) aşağıdaki oluşumlardan hangisinin içinde yer alır? (Eylül-2002)

- A) Scala vestibuli
- B) Scala tympani
- C) **Ductus cochlearis**
- D) Ductus reuniens
- E) Labyrinthus membranaceus

(Cevap C)

6. Aşağıdaki sinirlerden hangisi musculus stapedius'u innerve eder? (Eylül-2003)

- A) N. oculomotorius
- B) N. facialis**
- C) N. abducens
- D) N. mandibularis
- E) N. maxillaris

(Cevap B)

7. Ortakulak ameliyatlarında, arka duvarda, aşağıdaki sinirlerden hangisinin zedelenme riski yüksektir? (Nisan 2005)

- A) N. facialis**
- B) N. trigeminus
- C) N. vagus
- D) N. occipitalis
- E) N. accessorius

(Cevap A)

8. Ses titreşimini orta kulaktan iç kulağa ileten oluşum aşağıdakilerden hangisidir? (Eylül 2006)

- A) Basis stapedis**
- B) Caput mallei
- C) Membrana tympanica
- D) Cochlea
- E) Incus

(Cevap A)

### ORBİTA VE İÇİNDEKİLER

1. Aşağıdakilerden hangisi ışığa bakınca uyumu sağlar? (Nisan-88)

- A) İrisin radial liflerinin kasılması
- B) Pupilla sfinkterinin gevşemesi
- C) M. ciliaris'in kasılması
- D) Lens bağlarının kasılması
- E) İrisin sirküler kasının kasılması**

(Cevap E)

2. Glandula lacrimalis aşağıdaki yerlerden hangisinde bulunur? (Eylül-88)

- A) Orbita'nın üst-iç tarafında
- B) Orbita'nın alt-iç tarafında
- C) Orbita'nın üst-dış tarafında**
- D) Orbita'nın alt-dış tarafında
- E) Saccus lacrimalis'te

(Cevap C)

3. Trafik kazası geçiren bir kişide laterale bakış bozuk ise hangi sinirde lezyon

**vardır? (Nisan-92)**

- A) N. opticus
- B) N. oculomotorius
- C) N. trochlearis
- D) N. abducens**
- E) N. facialis

**(Cevap D)**

**4. Göz küresi içe bakamıyorsa lezyon hangi kastadır? (Eylül-92)**

- A) M. obliquus inferior
- B) M. obliquus superior
- C) M. rectus superior
- D) M. rectus inferior
- E) M. rectus medialis**

**(Cevap E)**

**5. Ductus nasolacrimalis nereye açılır? (Nisan-94)**

- A) Meatus nasi inferior**
- B) Meatus nasi medius
- C) Meatus nasi superior
- D) Maksiller sinüs
- E) Frontal sinüs

**(Cevap A)**

**6. M. obliquus superior'u innerve eden sinir hangisidir? (Eylül-94)**

- A) N. oculomotorius
- B) N. trochlearis**
- C) N. abducens
- D) N. opticus
- E) N. frontalis

**(Cevap B)**

**7. N. oculomotorius (III. kafa çifti) aşağıdakilerden hangisini innerve etmez?**

**(Nisan-95)**

- A) M. rectus lateralis**
- B) M. levator palpebrae superioris

- C) M. rectus medialis
- D) M. sphincter pupillae
- E) M. rectus inferior

(Cevap A)

8. N. abducens aşağıdakilerden hangisini innerve eder? (Nisan-96)

- A) M. obliquus superior bulbi
- B) M. rectus superior bulbi
- C) M. rectus inferior bulbi
- D) M. rectus medialis bulbi
- E) **M. rectus lateralis bulbi**

(Cevap E)

9. Göz kapağı kapanamayan birinde hangi sinir zedelenmiştir? (Nisan-2000)

- A) N. ophthalmicus
- B) **N. facialis**
- C) N. maxillaris
- D) N. mandibularis
- E) N. auriculotemporalis

(Cevap B)

10. Schlemm kanalı tıkanırrsa aşağıdakilerden hangisinin drenajında bozulma görülür?(Eylül-2001)

- A) Endolenfa
- B) Gözyaşı
- C) Camsı cisim (corpus vitreum)
- D) Serebrospinal sıvı
- E) **Göz içi sıvısı (humor aquosus)**

(Cevap E)

11. Gözü aşağı/dışa bakamayan bir hastada, aşağıdaki sinirlerin hangisinde zedelenme olduğu düşünülmelidir? (Nisan-2002)

- A) N. abducens
- B) **N. trochlearis**
- C) N. oculomotorius
- D) N. facialis
- E) N. opticus

(Cevap B)

12. Aşağıdakilerden hangisi meatus nasi inferior'a açılır? (Nisan-2004)

- A) Sinus maxillaris
- B) Sinus frontalis
- C) **Ductus nasolacrimalis**
- D) Sinus sphenoidalis

E) Cellulae ethmoidales anteriores

(Cevap C)

13. **Ductus nasolacrimalis ařađıdakilerden hangisine aılır? (Nisan 2005)**

A) Meatus nasi superior

B) Meatus nasi medius

**C) Meatus nasi inferior**

D) Hiatus semilunaris

E) Recessus sphenoethmoidalis

(Cevap C)

14. **Ařađıdaki kaslardan hangisi gz ařađı dıřa baktırır? (Eyll 2005)**

A) M. levator palpebra superior

**B) M. obliquus bulbi superior**

C) M. obliquus bulbi inferior

D) M. rectus bulbi lateralis

E) M. rectus bulbi medialis

(Cevap B)